

PSEUDOTUMOR ORBİTA/İDİYOPATİK ORBİTAL İNFLAMATUAR SENDROM: ÇOCUKLUK ÇAĞININ NADİR BİR HASTALIĞI

Öztek-Çelebi FZ, Taşdemir-Ertuğrul G, Oğuz MM, Yücel H, Şenel S

ÖZET

Orbital pseudotumor ya da idiyopatik orbital inflamasyon sendromu (İÖİS) çocukluk çağında çok nadir olarak görülür. Burada gözde ağrı, şişlik, kızarıklık ve bulanık görme şikayeti olan ve İÖİS tanısı alan bir olgu sunulmuştur. Bu olgu sunumu ile çocuklarda sebat eden gözde ağrı, şişlik, kızarıklık durumlarının ayırıcı tanısının yapılması hedeflenmektedir.

ABSTRACT

Orbital pseudotumor or idiopathic orbital inflammation syndrome (IOIS) is a very rare condition in childhood. Here we presented a case who had ocular pain, swelling, red eye and cloudy vision and consequently was diagnosed as IOIS. We aimed with this case report to discuss the differential diagnose of persistent ocular pain, redness and swelling in childhood.

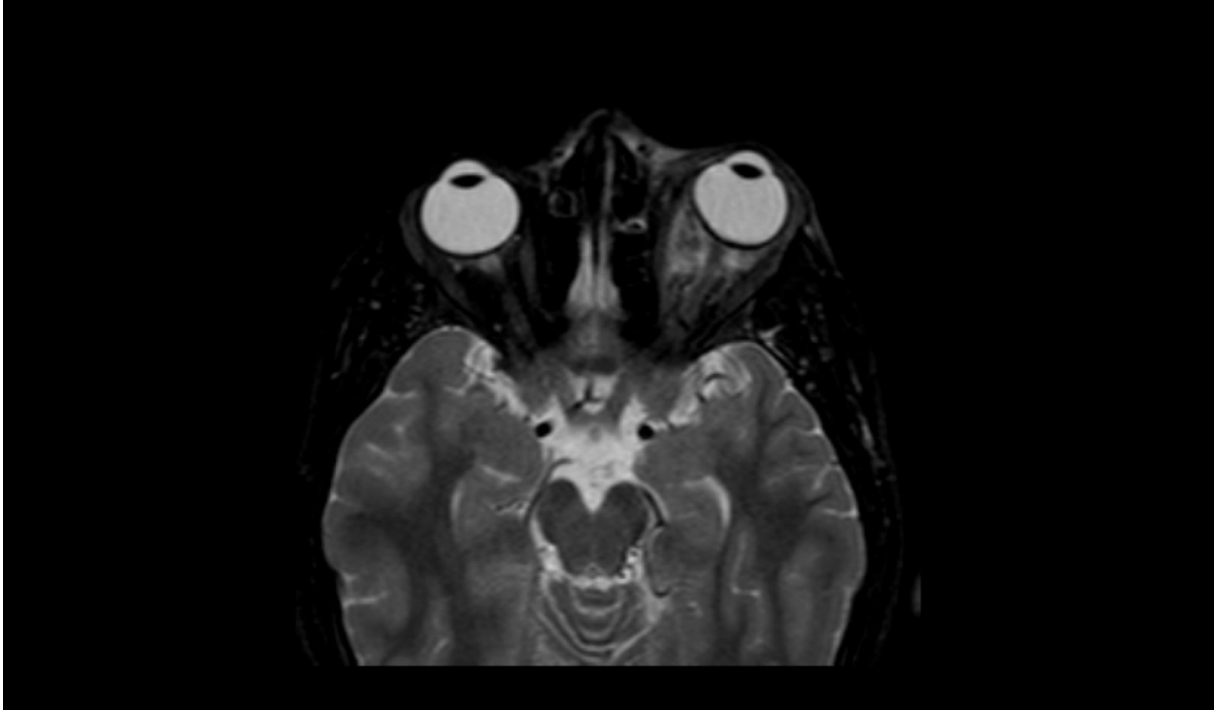
GİRİŞ

Orbital psödotumor ya da idiyopatik orbital inflamauiuar sendrom (İÖİS), orbitanın nadir olarak görülen, neoplastik olmayan ve nedeni bilinmeyen bir inflamasyondur. Hastalar göz kapağında şişlik, ağrılı göz hareketleri, proptozis, gözlerde kızarıklık, diplopi, nadir olarak da görme kaybı gibi akut orbital bulgularla başvururlar. İnflamasyon granümatöz değildir ve orbita içinde ekstraoküler kaslar, çevre yağ dokusu, sklera, optik sinir, lakrimal bez gibi tüm yapıları tutabilir. Orbital selülit ile sık olarak karışır. Sistemik lupus eritematozus (SLE), Crohn hastalığı, myastenia gravis ve lenfoma ile birlikteliği bildirilmiştir. Tipik olarak 3-6. dekatlar arasında görülür, çocukluk çağında nadirdir. Etkilenen çocuklarda yetişkinlerden farklı olarak çoğunlukla bilateral gelişir ve ateş, baş ağrısı, iştahsızlık, letarji, mide bulantısı gibi konstitusyonel bulgular eşlik edebilir (1). Burada İÖİS tanısı alan bir vaka nadir olması nedeniyle sunuldu.

OLGU

15 yaşında erkek olgu sol gözünde ağrı, şişlik, kızarıklık ve bulanık görme şikâyeti ile başvurdu. 3 hafta önce şikâyetleri başlayan olgunun baş ağrısı yakınması da mevcuttu. Fizik muayenede sol gözde konjonktivada hiperemi, telenjektazi, proptoz ve dışa ve yukarı bakış kısıtlılığı saptandı. Sol fundusta artmış vasküler tortozite vardı. Hasta İÖİS, orbital selülit ön tanıları ile servise yatırıldı. Tam kan sayımında beyaz küre 11800/µL; hemoglobin 13,5 g/dL; trombosit 282000/µL idi. Kan biyokimya değerleri normal, CRP 4,6 mg/dL, sedimentasyon 12 mm/saat idi. Orbital BT'de sol bulbus oküli, etrafında postseptal alanda yumuşak doku yapılanması mevcuttu, retrobulber yağ planları düzensiz görünümdeydi ve ekstraoküler kaslarda şüpheli kalınlaşmalar vardı. Orbital MR'da sol preseptal alanda inflamasyona sekonder kalınlık artışı, sol orbitada retroorbital yağ dokusu içerisinde inflamasyonla uyumlu sinyal değişikliği mevcuttu. Orbita laterale ve anteriora itilmişti. Bulgular preseptal selülit ve İÖİS açısından anlamlı idi (Resim 1). Hasta preseptal selülitte yönelik seftriakson ve klindamisin tedavisi aldı. İÖİS tedavisi olarak da deflazakort tedavisi başlandı. Yatışının 7. gününde göz şikâyetleri düzelen hasta oral deflazakort

tedavisiyle kontrole gelmek üzere taburcu edildi. Etiyolojiye yönelik olarak alınan anti-TPO, anti-tiroglobulin AK, ANA, anti ds DNA, c-ANCA, p- ANCA negatif saptandı.



TARTIŞMA

İÖİS orbitada herhangi bir yapıyı tutabilen benign inflamatuvar bir durumdur ve çocuklarda çok nadir görülür (2). İÖİS bir dışlama tanısıdır. Pediatrik yaş grubunda ayırıcı tanıya rabdomyosarkom, retinoblastom, optik sinir gliomu, lenfoma, lösemik infiltrasyon gibi maligniteler, orbital selülit, dermoid kist, tiroid oftalmopatisi, histiyositoz, SLE, sarkoidoz, sinüs mukoseli gibi inflamatuvar veya enfeksiyöz hastalıklar girer (3). Bu yüzden sistemik nedenlere yönelik de dikkatli bir inceleme gerekmektedir. Yine tanıya yönelik orbital BT ve MR gibi görüntüleme yöntemlerine ihtiyaç duyulmaktadır. Teorik olarak İÖİS düşünülen her hastada diğer tanıları dışlamak için biyopsi yapmak gerekmektedir. Fakat pratikte biyopsi steroid tedavisine yanıtız, tekrarlayan ve bilateral olan vakalarda uygulanmaktadır (1). Biyopsi yapılan olgularda histopatolojik olarak çok sayıda lenfosit, lökosit, plazma hücresi, makrofaj hücre infiltrasyonu ve fibrovasküler stroma proliferasyonu görülmektedir (2). Olgu sistemik nedenlere yönelik incelenmiş altta yatan herhangi bir sebep bulunamamıştır. Yapılan orbital BT ve MR ise İÖİS yönünde tanımızı desteklemiştir.

Klasik İÖİS olguları steroide iyi cevap verir. Bu cevap da tanıyı destekler. Steroid tedavisine yanıt genelde hızlıdır, fakat kesildiğinde hastalığın tekrarlama eğilimi vardır. Bu nedenle steroidin uzun süreli kullanımı ve tedavinin aşamalı bir şekilde azaltılarak kesilmesi önerilmektedir (4). Bazı dirençli durumlarda immünsüpresif tedavi, kemoterapi radyasyon ve IVIG kullanılabileceğine dair raporlar da vardır (4, 5). Olgunun yakınmaları sistemik steroid tedavisinin 3. Gününde gerilemiş, 1. Haftanın sonunda ise tamamen geçmiştir. Steroid tedavisine yanıtın iyi olması ve altta yatan herhangi bir patolojiye dair bir kanıt bulunamaması nedeniyle biyopsi planlanmamıştır.

SONUÇ

İÖİS pediatrik yaş grubunda çok nadir görülmesine rağmen sebat eden gözde ağrı, şişlik, kızarıklık, proptozis durumlarında akla gelmelidir. Bu sendromun göz, çocuk ve radyoloji hekimleri tarafından multidisipliner olarak değerlendirilmesi ve nadir de olsa görme kaybı gibi ciddi komplikasyonları olması nedeniyle hızlı tedavi ve yakın izlemi gerekmektedir.

1. Spindle J, Tang SX, Davies B, Wladis EJ, Piozzi E, Pellegrini M, et al. Pediatric Idiopathic Orbital Inflammation: Clinical Features of 30 Cases. *Ophthalmic Plastic & Reconstructive Surgery*. 2016;32(4):270-4.
2. DEMİREL EE, Çavdar M, DEMİREL S, Cem D, Kütükde D. Psödotümör Orbita, Gerçekten Psödo Bir Tümör. *Fırat Tıp Dergisi*. 2012;17(2):121-3.
3. Kitei D, DiMario Jr FJ. Childhood orbital pseudotumor: case report and literature review. *Journal of child neurology*. 2008;23(4):425-30.
4. Espinoza GM. Orbital inflammatory pseudotumors: etiology, differential diagnosis, and management. *Current rheumatology reports*. 2010;12(6):443-7.
5. Gordon L. Orbital inflammatory disease: a diagnostic and therapeutic challenge. *Eye*. 2006;20(10):1196-206.

Resim 1. Olgunun orbital MR görüntülemesinden bir kesit. Sol orbitadaki retroorbital yağ dokusu içerisindeki sinyal değişikliği gözükmektedir. Sol orbitanın laterale ve anteriora itildiği dikkati çekmektedir.