

PARSİYELPULMONER VENÖZ DÖNÜŞ ANOMALİSİ: NADİR RASTLANAN BİR KONJENİTAL KALP ANOMALİSİ

Partial anomalous pulmonary venous return: A rare congenital cardiac anomaly

Abdullah ÖZER¹, Yiğit KILIÇ², Barış MARDİN¹, Fatma BOZBEYLİ³, Serdar KULA³, Erkan İRİZ¹, Sedef TUNAOĞLU³

1-Gazi Üniversitesi Hastanesi Kalp ve Damar Cerrahisi Anabilim Dalı

2-Dr. Siyami Ersek Göğüs Kalp Ve Damar Cerrahisi Eğitim Ve Araştırma Hastanesi, Pediatrik Kalp Damar Cerrahisi Kliniği

3- Gazi Üniversitesi Hastanesi Çocuk Kardiyolojisi Anabilim Dalı

ÖZET

Parsiyel pulmoner venöz dönüş anomalisi, bir ya da daha fazla pulmoner venin sağ atriuma ya da sağ boşluklara açılan sistemik dolaşım bölgelerine dökülmesiyle oluşur. Olgu sunumumuzdaki 1 yaş kız hastada sık akciğer enfeksiyonu sebebi ile çekilen BT’de scimitar sendromu düşündürülen venöz dönüş anomalisi tespit edilmiş olup hastanın cerrahisi başarı ile gerçekleştirilmiştir. Bu anomali nadir rastlanan bir anomali olup preoperatif, intraoperatif ve postoperatif değerlendirmesi ve yönetimi önem arz etmektedir.

Anahtar kelimeler: PAPVD, Scimitar Sendromu, Pediatrik Kalp Cerrahisi

GİRİŞ

Pulmoner venöz dönüş anomalileri total ya da parsiyel olarak iki grupta incelenir. Total pulmoner venöz dönüş anomalisinde tüm pulmoner venler sağ atriuma dökülürken, parsiyel pulmoner venöz dönüş anomalisi bir ya da daha fazla pulmoner venin sağ atriuma ya da sağ boşluklara açılan sistemik dolaşım bölgelerine dökülmesiyle oluşur. Total pulmoner venöz dönüş anomalisinde ciddi kardiyak bulgular gözlenirken, parsiyel pulmoner venöz dönüş anomalisinde bulgular daha hafif gözlenir. Bu anomalilere diğer konjenital kalp hastalıklarının da eşlik etmesi durumunda farklı nitelikte ve şiddette kardiyak bulgular görülmesi olasıdır.

Tanıda fizik muayene bulguları ile birlikte şüpheli olmak önemlidir. Transtorasik ekokardiyografi çoğu hastada yeterli olurken, tanıyı desteklemek amacıyla transözofajiyal ekokardiyografi, bilgisayarlı tomografi, manyetik rezonans görüntüleme, kardiyak kateterizasyon gibi yöntemler de kullanılabilir.

Parsiyel pulmoner venöz dönüş anomalilerinde tedavi uygulanmasına gerek kalmadan takip yeterli olabilir. Her iki tip anomali için de tedavi seçeneği cerrahi düzeltmedir.

OLGU

1 yaşında kız hasta Gazi Üniversitesi Hastanesi’ne başvuru tarihinden 1 ay önce dış merkeze öksürük yakınması ile başvurmuş. Pnömoni nedeniyle yatış yapılarak tedavi edilen hasta taburculuk sonrası yeniden öksürük şikâyetiyle Gazi Üniversitesi Hastanesi Çocuk Hastalıkları Polikliniği’ne başvurmuş. Hastada yeniden pnömoni düşünülmesi nedeniyle yatışı yapılarak tedavisine başlanmış. Yapılan bilgisayarlı tomografi sonucunda şu bulgular saptanmış:

-Pulmoner konus kalın izlenmiştir.

- Patent duktus arteriosus ile uyumlu görünüm izlenmiştir.
- Hepatik venler birleşerek vena cava inferior'a katılmadan sağ atriuma bağlanmaktadır.
- Sağ inferior pulmoner ven sol atriuma açılmaktadır.
- Sağ superior pulmoner ven geniş izlenmiş olup vena cava inferior ile bağlantılıdır. Bu düzeyde vena cava inferior sağ atriuma dökülmektedir.
- Bulguların scimitar sendromu ile uyumlu olabileceği düşünülmüştür.

BT raporu ile total pulmoner venöz dönüş anomalisi saptanan hasta, pnömoni tedavisi sonrasında cerrahi düzeltme yapılması amacıyla Pediatrik Kardiyoloji - Kalp ve Damar Cerrahisi konseyinde görüşülerek Gazi Üniversitesi Kalp ve Damar Cerrahisi Kliniği'ne yönlendirildi. Hastanın preoperatif hazırlıkları tamamlandıktan sonra operasyona alındı.

CERRAHİ YÖNTEM

Genel anestezi altında uygun saha boyanma ve örtünmeyi takiben median sternotomi ile mediastene girildi. Perikard açıldı. Kardiyak değerlendirmede geniş patent duktus arteriosus, sağ atriuma dökülen hepatik ven ve superior vena cava'ya dökülen sağ pulmoner venler olduğu görüldü. Sol pulmoner venlerin atriuma döküldüğü yerde birleşerek tek kök halinde sol atriuma girdiği görüldü. PDA proksimal ve distalden bağlandı, transfiksasyon dikişi geçildi. Bütün venöz yapılar ve aort kanülasyonu yapılarak pompaya girildi. Cross clamp ve kardiyoplejiyi takiben sağ atriotomi yapıldı. ASD olduğu görüldü. Transseptal yoldan sol atriuma ulaşıldı. Pulmoner venlerin önünde plike olmuş halde duran atrium duvarı rezeke edildi. Otojen perikard yama ile atrium arka duvarı rekonstrükte edildi. Sol pulmoner venlerin stenotik ağzı rezeke edildi, perikard ile yapılan duvara anastomoz edildi. Sol alt pulmoner ven rudimenter olduğundan bağlandı. Bovin perikard yama ile sağ üst pulmoner venin ağzı sol atriunda, vena cava'lar, hepatik ven ve koroner sinüs ağızları sağ atriunda kalacak şekilde interatrial septasyon yapıldı. Pulmoner basınçları yüksek olan hastanın sağ kalp yükünü azaltmak için interatrial yama ortasına delik açılarak ASD oluşturuldu. Sağ atrium kapatıldı. Cross clamp kaldırıldı. Kanama kontrolü yapıldı. Pompadan çıkıldıktan sonra dekanülasyon yapıldı. Sol toraks ve mediastene dren tüpleri konuldu. Epikarda pace teli konuldu. Sternum PDS dikiş ile kapatıldı. Cilt, cilt altı usulüne uygun kapatıldı, komplikasyon gelişmedi. Hasta cerrahi sonrasında entübe halde Pediatrik Yoğun Bakım Birimi'ne devredildi.

SONUÇ

Tüm konjenital kalp hastalıklarında olduğu gibi parsiyel pulmoner venöz dönüş anomalisi olan hastalarda da tanı ve tedavi süreci dikkatle yürütülmelidir. Cerrahi uygulanacak olan hastalarda görüntüleme yöntemlerinin yanı sıra ekokardiyografi ve kateterizasyon ile basınç ölçümlerinin yapılması, hastanın intraoperatif ve postoperatif dönemdeki tedavi sürecini etkileyecektir. Ayrıca intraoperatif değerlendirme yapılırken, görüntüleme yöntemleri ile tespit edilemeyecek ölçüde ek sorunlarla karşılaşılabilen unutulmamalı ve her sonuca karşı hazırlıklı olunmalıdır. Hastaların preoperatif hazırlığı ve postoperatif bakımı da en az cerrahi düzeltme kadar önemli olup, tedavi süreci baştan sona kadar uyum içinde yürütülmelidir.

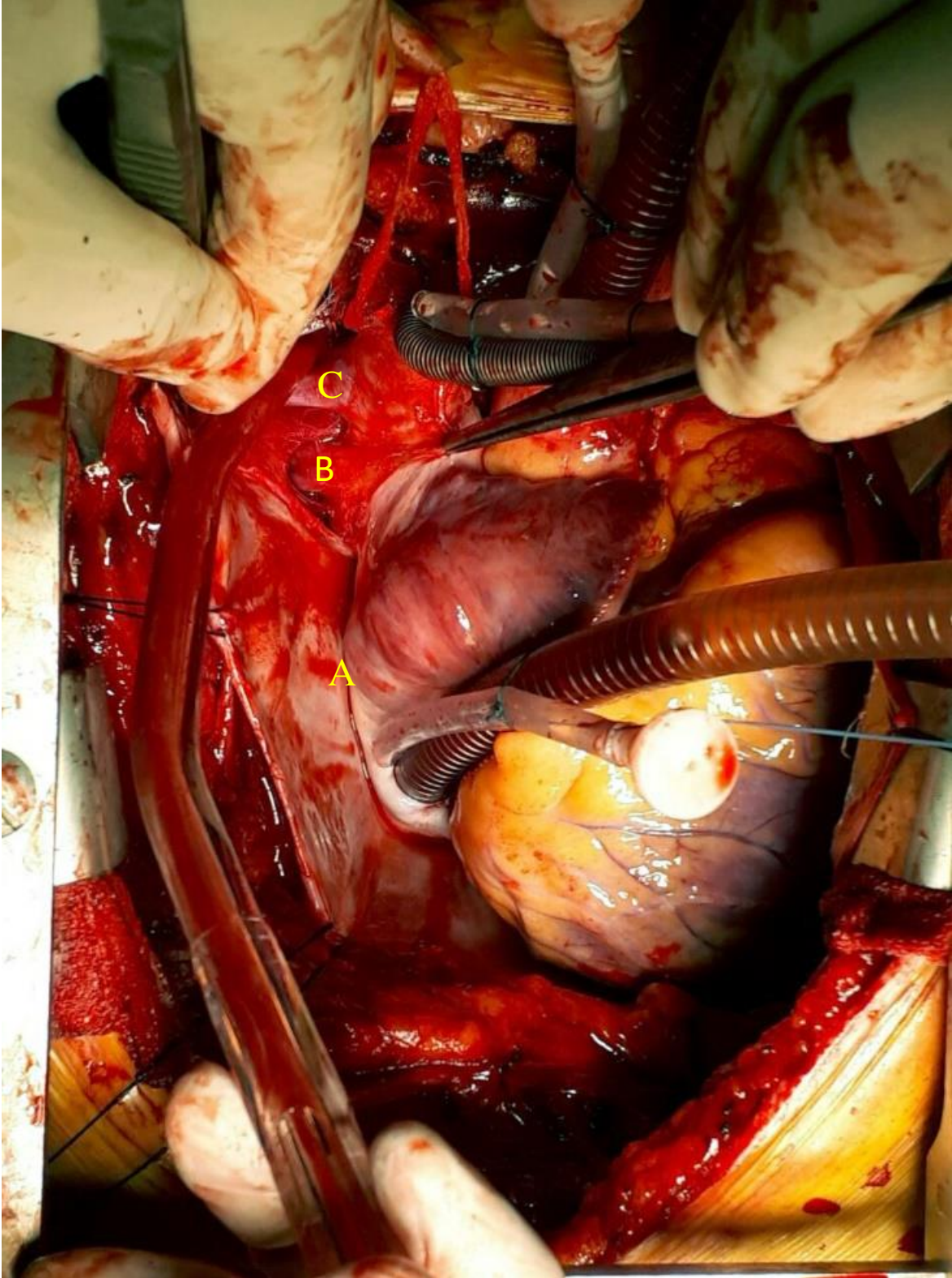
KAYNAKÇA

- 1- Korkmaz AA, Yıldız CE, Onan B, Guden M, Cetin G, Babaoglu K. Scimitar syndrome: A complex form of anomalous pulmonary venous return. J CardSurg2011;26:529-34.

2- Vida VL, Padalino MA, Boccuzzo G, Tarja E, Berggren H, Carrel T, et al.
Scimitar syndrome: A European Congenital Heart Surgeons Association (ECHSA)
multicentric study.
Circulation2010;122:1159-66.

3- Çiçek S, Arslan AH, Ugurlucan M, Yildiz Y, Ay S.
Scimitar syndrome: The curved Turkish sabre. Semin
ThoracCardiovascSurg Pediatr CardSurgAnnu2014;17:56-61

4- Nakahira, Atsushi et al.
Partial Anomalous Pulmonary Venous Connection to the Superior Vena Cava
The Annals of Thoracic Surgery , Volume 82 , Issue 3 , 978 - 982

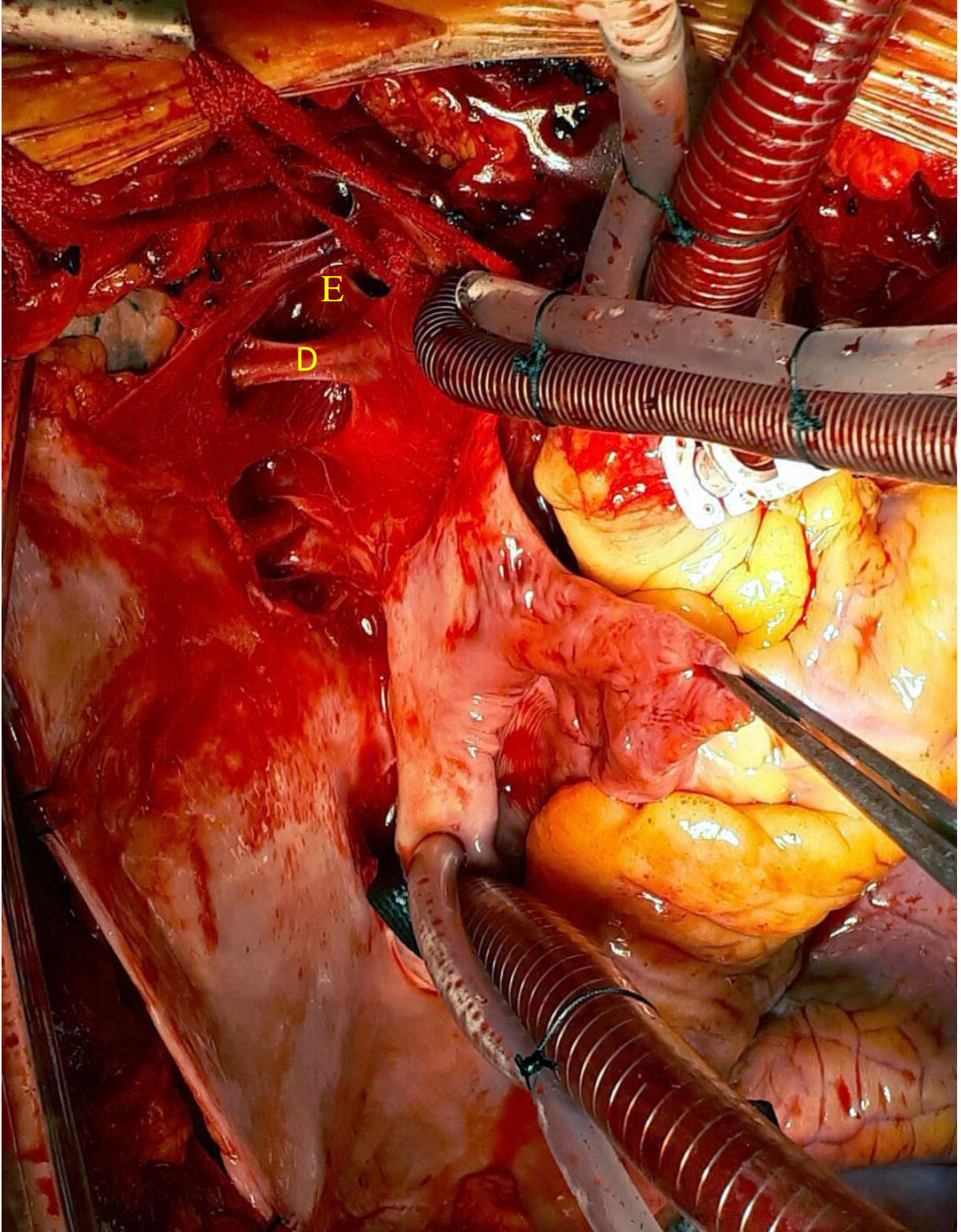


Resim 1: Kanülasyon sonrası superior vena cava ve sağ atrium görünümü.

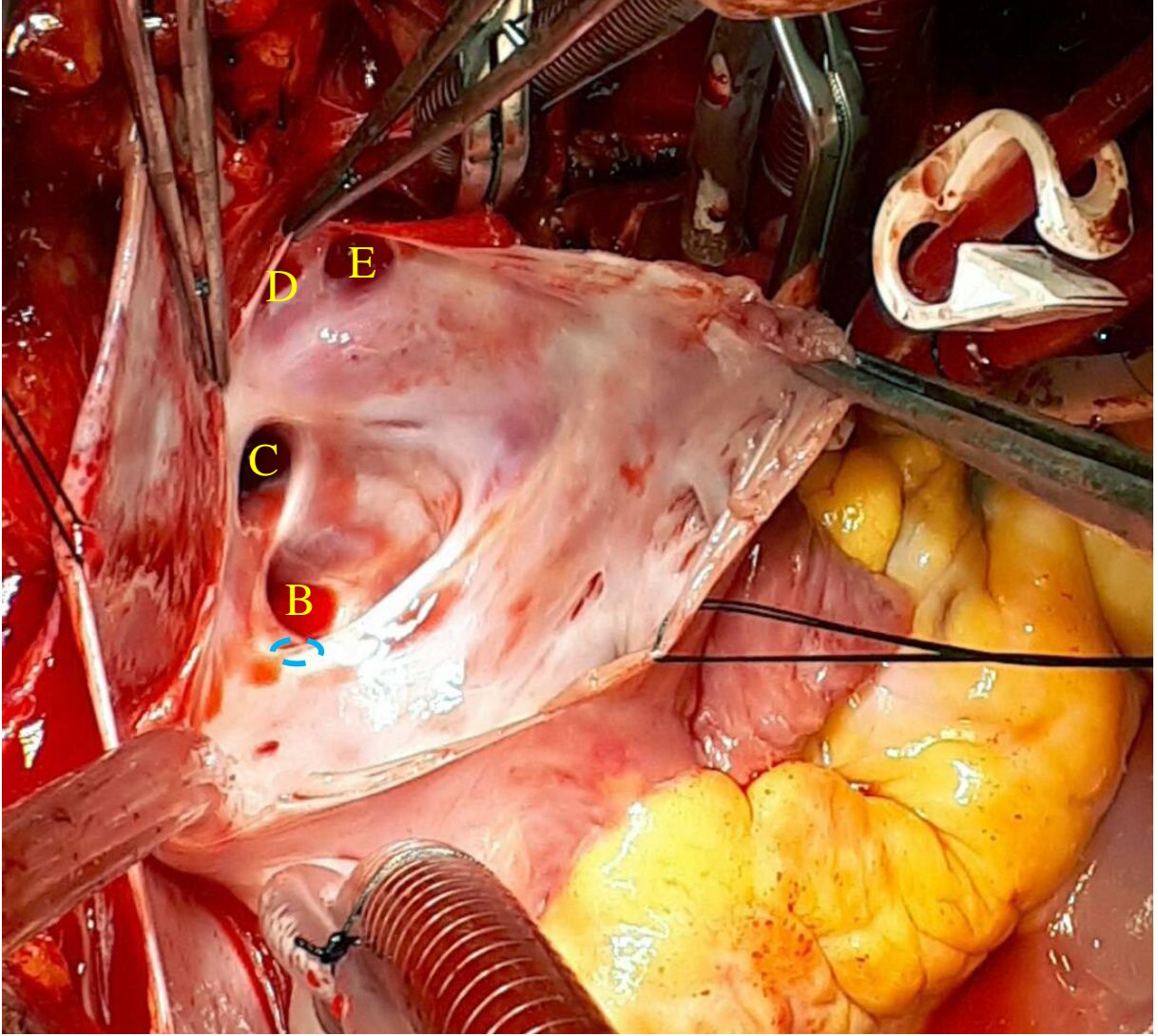
A: Hepatik ven

B: Sağ alt pulmoner ven

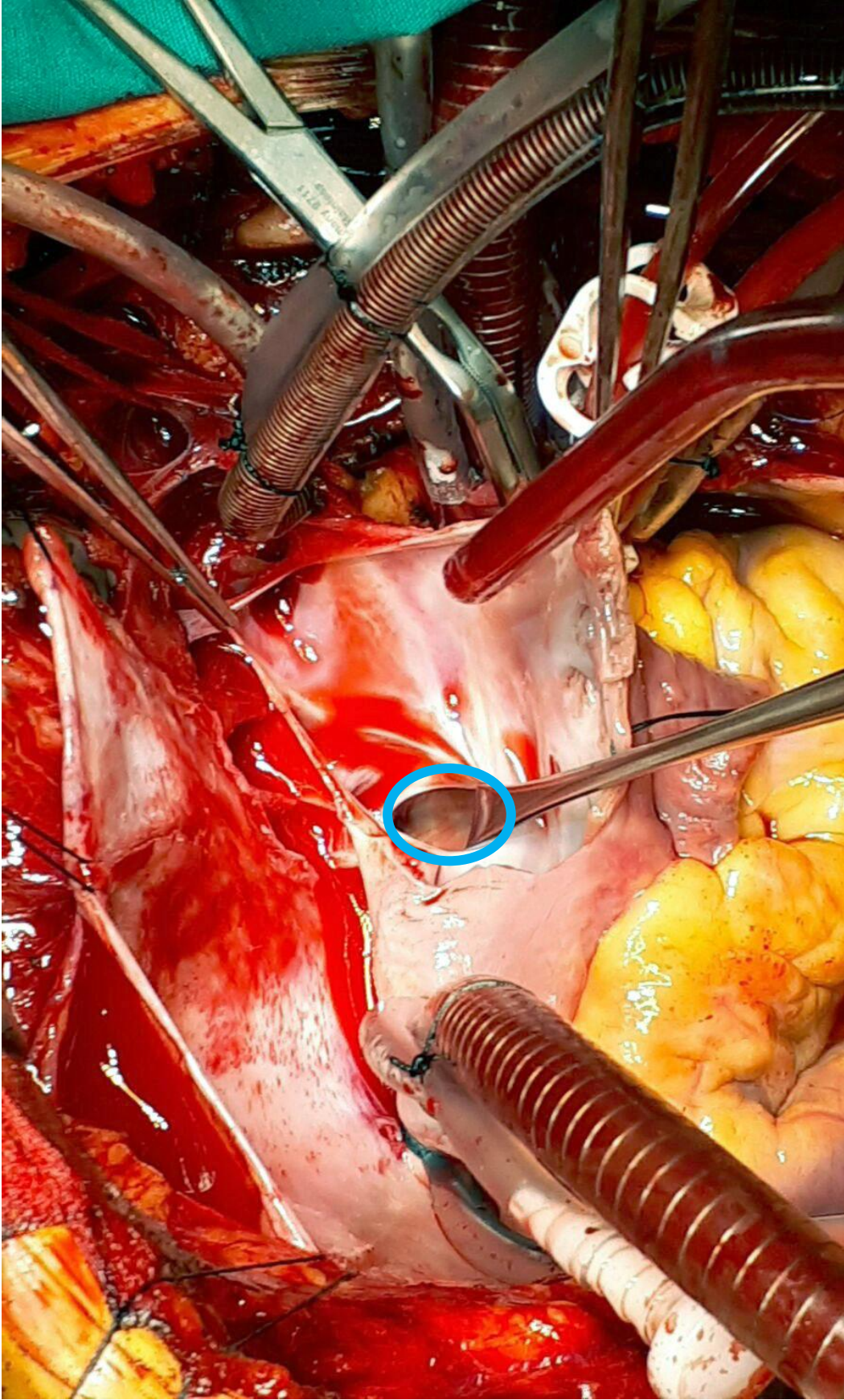
C: Sağ üst lobe pulmoner ven



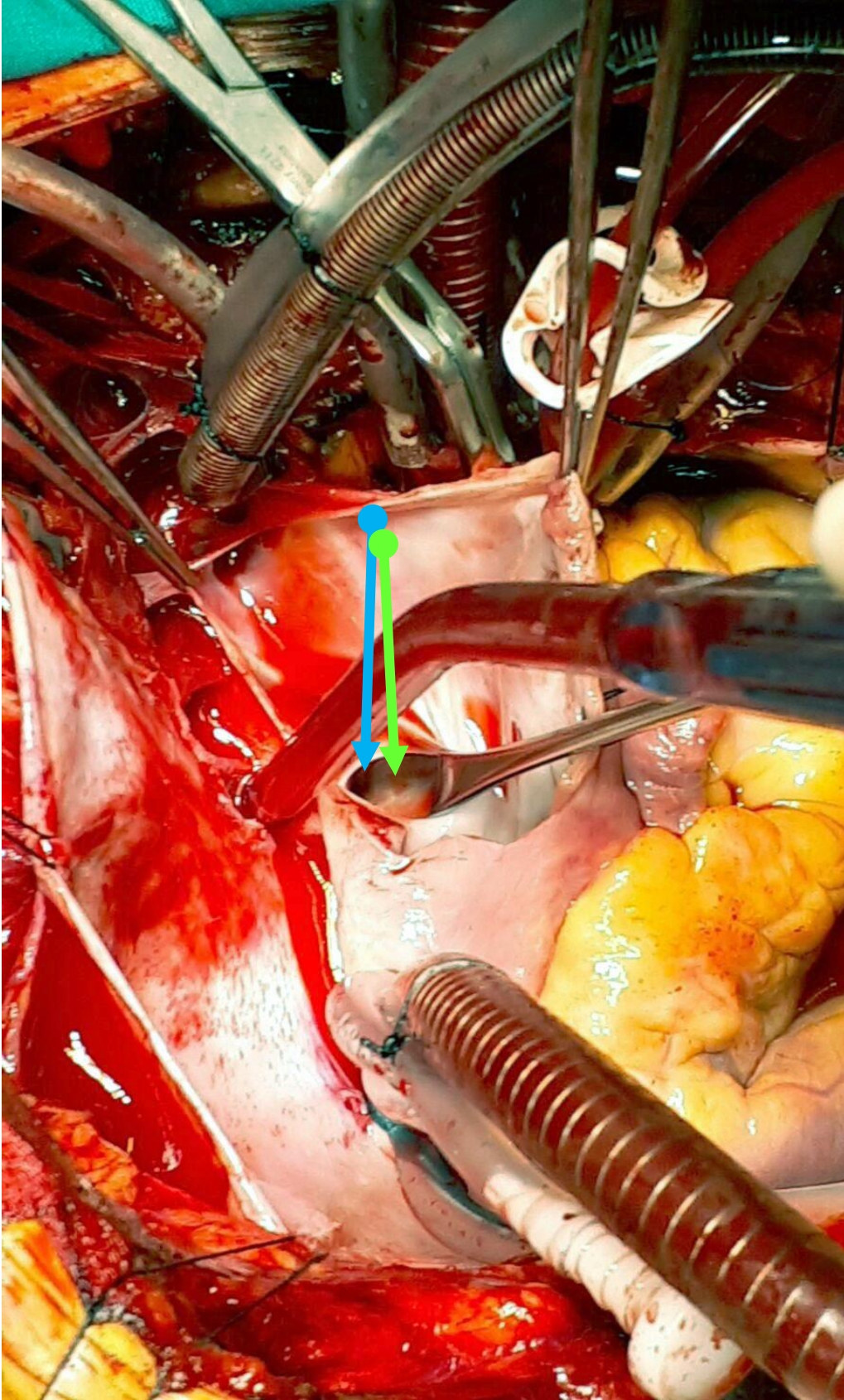
Resim 2: Pompaya girildikten sonra dekompresye edilmiş sađ atrium ve superior vena cava'ya bađlanan venöz yapıların görüntüsü
D: Sađ üst pulmoner ven
E: Sađ brakiosefalik ven



Resim 3: Sağ atriotomi yapıldıktan sonra atrium görünümü ve atriuma dökülen venöz yapıların ağızları. Pulmoner ven (B) ve sistemik ven (E) ağızlarındaki kanın oksijenizasyon düzeyleri farklı olduğu için renklerinin farklı olduğu dikkat çekmektedir.
*Kesikli mavi çizgi hepatic ven ağzının (A) izdüşümüdür.



Resim 4: Atrial septumda yerleşmiş olan ASD görünümü



Resim 5: Sol pulmoner ven kökünün önünde yer alan atrial plikasyon görünümü yeşil okla gösterilmiştir. Mavi ok ile işaretli alan sol pulmoner ven kökünün plikasyon kaldırılmadan önceki görünümüne aittir.