

Perkütan Transpediküler Vertebroplastide Kemik Çimento Kaçağı :

20 Hastanın analizi

Bone cement leakage in Transpedicular Percutaneous Vertebroplasty:

Analysis of 20 patients

Soner Çivi, Dr

Emre Durdağ, Dr

Halil İbrahim Süner, Dr

Özgür Kardeş, Dr

Kadir Tufan, Doç.Dr

Başkent Üniversitesi Tıp Fakültesi, Beyin ve Sinir Cerrahisi AD, Ankara

Yazışma adresi:

Dr. Soner Çivi , Başkent Üniversitesi Tıp Fakültesi, Adana Dr. Turgut Noyan Araştırma ve Uygulama Merkezi

Dadaloğlu Mah. Şirinevler 2591.sk No:4/A 01250 Yüreğir / ADANA

Telefon : +90 532 402 51 45

Fax: +90 322 327 12 74

E-mail: sonercivi@yahoo.com

Özet:

Amaç:

Perkütan vertebroplasti spinal cerrahide sık uygulanan girişim yöntemlerinden biridir. Bu girişime bağlı en yaygın komplikasyon kemik çimento migrasyonudur. Çimento migrasyonu çoğu zaman asemptomatik olsa da parapleji, pulmoner embolizm gibi ciddi komplikasyonlara yol açabilir. **Yaptığımız bu çalışmada vertebroplasti girişimlerinde meydana gelen kemik çimento kaçağını saptamak ve PVP işleminin sonuçlarını değerlendirmek ve meydana gelen komplikasyonların sonuçlarını değerlendirerek gelecek dönemde yapılacak girişimlere ışık tutmasını amaçladık.**

Yöntem:

2009-2016 yılları arasında kliniğimizde perkütan vertebroplasti uygulanan 20 (14 K ve 6 E) hasta ve girişimde bulunulan 26 vertebra çalışmaya dahil edildi. 17 vertebra osteoporotik kompresyon (65.3%), 4 vertebra patolojik kompresyon fraktürü (15.3%), 4 vertebra travmatik kompresyon fraktürü (15.3%), 1 vertebra ise hemanjiom (3.8%) nedeniyle işleme alındı. Kemik çimentonun migrasyon lokalizasyonları venöz pleksus, paravertebral yumuşak doku, spinal kanal, intervertebral foramen, kanül trasesinin içi ve disk mesafesi olarak sınıflandırıldı.

Bulgular: Vertebraların 12'sinde korpus dışına kaçak izlenmezken (46.1%), 5 vertebrada kanül trasesine kaçak (19.2%), 3 vertebrada disk mesafesine kaçak (11.5%), 2'şer vertebrada venöz pleksus ve paravertebral dokulara kaçak (7.6%), 1'er vertebrada ise foraminal ve spinal kanal kaçak (3.8%) izlendi. Meydana gelen komplikasyonlara bağlı 1 hastada radiküler ağrı meydana geldi. Hastaların % 80 inde tam ağrı kontrolü sağlanırken, %20 sinde kısmi ağrı kontrolü izlendi.

Tartışma :

Perkütan vertebroplasti girişiminde majör komplikasyonların meydana gelmesini engellemek için olası kaçak nedenlerinin belirlenmesi, uygulamanın doğru teknik ile yapılması, uygun miktar ve kıvamda kemik çimento kullanılması gerekmektedir. Çimento uygulaması öncesinde kaçak olasılığını belirlemek amacı ile kontrast kullanılarak x- ray kontrollerinin yapılması olası kötü sonuçları en aza indirmek için dikkat edilemesi gereken hususların başında yer almaktadır.

Anahtar sözcükler: Perkütan transpediküler vertebroplasti; Komplikasyon; Kemik çimento migrasyonu

Abstract

Objective

Percutaneous vertebroplasty (PVP) is one of the frequently preferred interventional methods in spinal surgery. Although it is classified as minimally invasive, the most common complication of this procedure is bone cement leakage. Leakage of bone cement is often asymptomatic, but can lead to serious complications such as paraplegia and pulmonary embolism. **In this study, we aimed to investigate the complications and consequences of cement leakage in the percutaneous vertebroplasty procedure.**

Methods

Between 2009 and 2015, 20 (14 female and 6 male, mean age 69.7) patients who underwent percutaneous vertebroplasty to 26 vertebrae were included in the study. 17 vertebrae were treated for osteoporotic compression (65.3%), 4 vertebrae for pathologic compression fractures (15.3%), 4 vertebrae for traumatic compression fractures (15.3%) and 1 vertebrae for painful hemangioma (3.8%). Leakage localizations of bone cement were classified as venous plexus, paravertebral soft tissue, spinal canal, intervertebral foramen, into the middle channel and intervertebral disc space.

Results

Twelve vertebrae showed no leakage (46.1%). 5 vertebrae had leakage into the middle channel (19.2%), and 3 had leakage to vertebra disc space leakage (11.5%) and 2 vertebrae had to venous plexus and paravertebral tissue leakage (7.6%) Foraminal and spinal canal leakage (3.8%) was observed in one patient on single level. Radicular pain was seen in one patient. Partial pain control was observed in 20% of the patients while 80% of the patients had complete pain control on follow ups.

Conclusion

Major complications following percutaneous vertebroplasty are mostly due to bone cement leaks. In order to prevent major complications, it is necessary to determine the possible causes of leakage. Performing the application with the correct technique with properly prepared bone cement is essential. Also usage of contrast dye may be useful for pre-injection risk of leakage complications.

Keywords: Percutaneous transpedicular vertebroplasty; Complications; Bone cement leakage

Giriş:

Perkütan transpediküler vertebroplasti (PVP) spinal cerrahide yaygın bir yöntemdir. Bu yöntem ilk kez 1987 yılında Galibert ve arkadaşları tarafından vertebral hemanjiom tedavisinde uygulanmıştır (1). Daha sonra yöntem ağırlı osteoporotik vertebra kırıkları, spinal metastaz, multipl myelom ve agresif hemanjiomların tedavisinde de kullanılmaya başlamıştır(2-9). PVP işleminde kemik çimento (polimetilmetakrilat – PMMA) vertebra cisminin içerisine

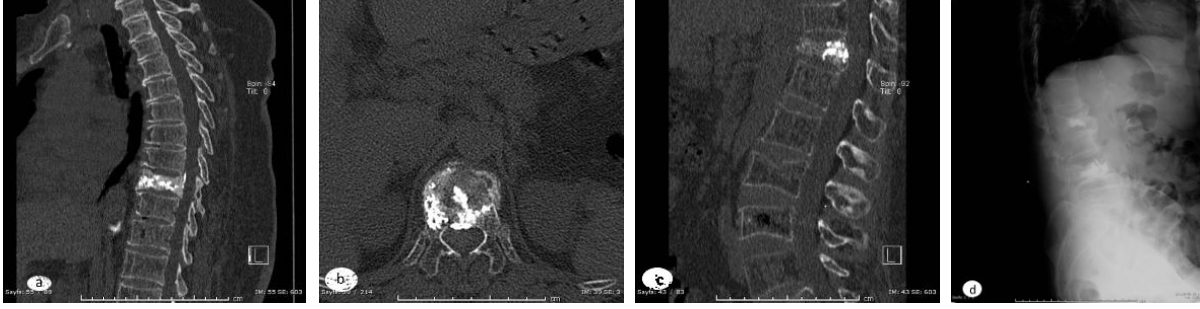
transpediküler yolla enjekte edilir ve hızlı ağrı kontrolü ile vertebranın anterior kolonunun stabilizasyonu için kullanılmış olur (10,11). PVP minimal invaziv bir yöntemdir ancak komplikasyonları sıktır; ancak bu komplikasyonların çoğu klinik bulgu vermeksizin ortaya çıkar (12-16). En sık görülen komplikasyon kemik çimento kaçağıdır. Değişik çalışmalarda kemik çimento kaçağı %11-73 oranında rapor edilmiştir (17-19). Kemik çimentonun migrasyon lokalizasyonları venöz pleksus, paravertebral yumuşak doku, spinal kanal, intervertebral foramen, kanül trasesinin içi ve disk mesafesi olarak sınıflandırılabilir (20). Kemik çimento spinal kanal, intervertebral foramene kaçarsa nöral doku basısı oluşturarak kök basısı bulgusu veya paraplejiye yol açabilir ancak bu durum klinik bulgu vermeksizin de ortaya çıkabilir. Pulmoner artere olan kaçak embolizm ve kardiyak hasar ile birlikte olabilir, ölüm gibi ciddi komplikasyonlara da yol açabilir (18,21-24). Bu ciddi komplikasyonları önleme yolu erken tanı ve hızlı tedavi ile mümkün olmaktadır. Daha önce yapılmış olan çalışmalar kemik çimento kaçağı için en önemli risk faktörü olarak kırık derecesi ile kullanılan çimentonun (PMMA) akışkanlığını göstermiştir. Retrospektif olarak tasarlanan bu çalışmamızda vertebroplasti girişimlerinde meydana gelen kemik çimento kaçaklarını saptayarak işlemin sonuçları ile meydana gelen komplikasyonlar ve sonuçlarını değerlendirerek gelecek dönemde yapılacak girişimlere ışık tutmasını amaçladık.

Material ve Metod

2009-2016 yılları arasında kliniğimizde PVP uygulanan 20 hasta ve girişimde bulunulan 26 vertebra çalışmaya dahil edildi. Tüm hastaların en kısa 1 yıllık takipleri sonucunda elde edilen veriler ışığında çalışma planlandı. Hastaların cinsiyet, yaş, patolojik segment lokalizasyonu ve tipi, işlemin seviyesi (Vertebral segment), cerrahi yaklaşım tipi (unilaterale veya bilateral) tek tek incelendi. Tüm cerrahi işlemler aynı klinikte aynı teknik ile uygulandı. Genel anestezi ve prone pozisyon tercih edildi. Tüm işlem C kollu skopi(Siemens- Almanya) rehberliğinde yapıldı. 11-13 G iğneler kullanılarak X- ray kontrollü transpediküler yolla vertebra korpus anterior 1/ 3 üne ulaşıldı. İşlem asimetrik çimento yerleşimi gözlenmedikçe unilaterale yolla yapıldı. Korpus anterior 1/3 üne ulaşıldığında 2-4 cc çimento (PMMA) skopi eşliğinde uygun kıvama ulaştırıldığında enjekte edildi. Lateral ve AP radyogram kontrolleri sonrasında işleme son verildi.

Çalışmaya dahil edilen tüm hastaların işlem sonrası çekilen görüntüleme bulguları değerlendirilerek ekstravertebral çimento kaçakları incelendi. Kemik çimentonun migrasyon lokalizasyonları daha önce yapılmış çalışmalar ışığında sınıflandırıldı. Buna göre kaçak lokalizasyonları; venöz pleksus, paravertebral yumuşak doku, spinal kanal, intervertebral foramen, kanül trasesinin içi ve disk mesafesi olarak sınıflandırıldı (20,25)(Resim 1,2,3). Çalışmaya dahil edilen tüm hastalar ciddi komplikasyon olmadan 2 gün içinde taburcu edildi.

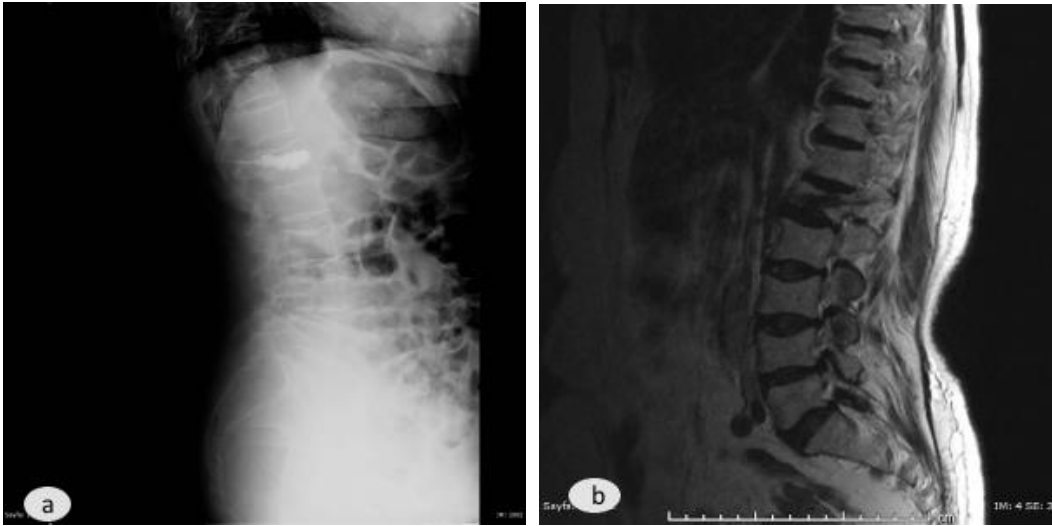Resim 1.



Sonuçlar:

Hastaların 14 ü kadın, 6 sı erkekti ve yaş ortalamaları 69,7 olarak saptandı. 20 hastada toplam 26 vertebra çalışmaya dahil edildi. 17 vertebra osteoporotik kompresyon (65.3%), 4 vertebra patolojik kompresyon fraktürü (15.3%), 4 vertebra travmatik kompresyon fraktürü (15.3%), 1 vertebra ise hemanjiom (3.8%) nedeniyle işleme tabi tutuldu. İşlem seviyesi 7 vertebrada torakal bölgede, 19 vertebrada lomber bölgedeydi. 12'sinde korpus dışına kaçak izlenmezken (46.1%), 5 vertebrada kanül trasesine kaçak (19.2%), 3 vertebrada disk mesafesine kaçak (11.5%), 2'şer vertebrada venöz pleksus ve paravertebral dokulara kaçak (7.6%), 1'er vertebrada ise foraminal ve spinal kanala kaçak (3.8%) izlendi (Tablo1,2) .

Resim 2.



Tablo 1

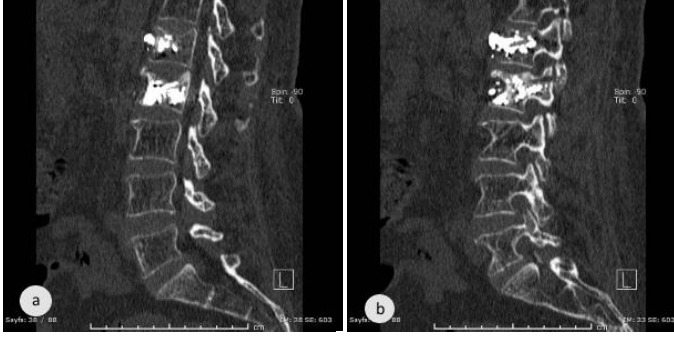
Hasta sayısı	20
PVP sayısı	26
Ortalama yaş	69,7(53-84)
Cinsiyet	
Kadın	14
Erkek	6
Sebepler	
Osteoporoz	17
Travma	4
Patolojik	4
Hemanjiom	1
Omurga seviyesi	
Torakal	7
Lomber	19
Girişim tipi	
Tek taraflı	21
Çift taraflı	5

Meydana gelen çimento kaçığına bağlı 1 hastada radiküler ağrı meydana geldi ancak takiplerinde medikasyon ile düzeldi. Takip edilen diğer hastalarda ek semptomatik komplikasyon izlenmedi. Hastaların % 80 inde tam ağrı kontrolü sağlanırken, %20 sinde kısmi ağrı kontrolü izlendi.

Tablo 2:

Korpus dışına kaçık yok	12/26 (46.1%)
Kanül trasesine kaçık	5/26 (19.2%)
Disk mesafesine kaçık	3/26 (11.5%)
Venöz pleksus	2/26 (7.6%)
Paravertebral dokulara kaçık	2/26 (7.6%)
İntervertebral foramen	1/26 (3.8%)
Spinal kanala kaçık	1/26 (3.8%)

Resim 3.



Tartışma

PVP nin bazı yaygın komplikasyonları anesteziye bağlı olanlar, tromboflebit, yara yeri enfeksiyonu ve kemik çimento kaçağıdır. Kemik çimento kaçağı çok sık görülmektedir ancak genellikle asemptomatiktir. Çimento kaçağı yapılan çalışmalarda %10 dan %90 a kadar değişen değişik oranlarda görülmüştür (10,11,20,25,26). Bunun dışında pek çok majör komplikasyon ve hatta ölüm bildirilmiştir.

Çimento kaçağından kaynaklanan komplikasyonlar vertebral cismin dışına kaçaktan kaynaklanır ve pulmoner embolizm, sinir kökü ve kord kompresyonu veya kardiyak hasar ile sonuçlanabilir. Çimento kaçağı malign lezyonların tedavisinde korteks restriksiyonu ve yüksek kanlanma nedeniyle daha sık görülür. Malign hastalıklara bağlı gelişen fraktürlerde ise açık cerrahi ve radyoterapi tedavi seçeneği olmasına rağmen ağrı kontrolü yavaş sağlanmaktadır (15,27). Pek çok çalışma PVP nin ağrı üzerindeki etkisi konusunda hemfikirdir ve ağrı kontrolü saatler içerisinde meydana gelir (28,29). Çökme fraktürleri PVP yanında external stabilizasyon ve ağrı kesiciler veya açık cerrahi ve stabilizasyon gibi yöntemlerle tedavi edilebilmektedir. Konservatif tedavide ağrı kesicilerin uzun süre kullanımı nedeniyle gastrointestinal yan etkiler ve uzun süreli immobilizasyona bağlı yan etkiler oluşabilir. Açık cerrahi seçeneğinin de kendine ait ciddi komplikasyon riskleri mevcuttur (29,30). Tüm bu nedenlerden dolayı uygun vakalarda PVP ile tedavi ciddi bir alternatif olarak gösterilmektedir.

Bizim yaptığımız çalışmada kemik çimento kaçağı insidansı %53,9 (14/26) olarak saptanmıştır ve sonuçlarımız daha önceki yapılan çalışmalarla uyumludur (26,31). Beş vertebrada kanül trasesine kaçak (19.2%) izlenmiş olup bu oran önceki çalışmalara bakıldığında yüksek görünmektedir(25) ancak bu komplikasyonun yapılan ilk 8 hastada meydana gelmesi ve daha sonraki vakalarda izlenmemesinde çimento viskozitesinin ve miktarının daha uygun seçiminin rol aldığı düşünüldü(32,33). Bu bulguya dayanılarak daha önceki çalışmalarda da görüldüğü gibi işlem için cerrahi öğrenim sürecinin önemli olduğu düşünüldü. Bunun yanında kullanılan kemik çimento akışkanlığını operasyon odasının sıcaklığı ve neminin, karıştırma şekli ve süresinin etkilediği akılda bulundurmamak gerekmektedir. Aynı zamanda kırık ciddiyeti veya osteoporoz ciddiyeti de kemik kaçağını etkileyen faktörler olarak ortaya çıkmaktadır (20).

Meydana gelebilecek çimento kaçağını öngörmek ve komplikasyonları önlemek için vertebrografi yapılması önerilen bir yöntemdir. Korpus arka duvar bütünlüğünün bozulduğu olgularda, çimento sızma olasılığı nedeniyle vertebroplasti uygulaması önerilmemektedir.

Ancak, bu tip olgularda vertebroplasti vertebrografi eşliğinde uygulanırsa bu kaçak önceden kestirilebilir. Daha sonra da enjeksiyon yeri ya da uygulama yapılan pedikül değiştirilerek, kırık hattından kaçak önlenir (34).

Üç vertebrada disk mesafesine kaçak (11.5%), 2'şer vertebrada venöz pleksus ve paravertebral dokulara kaçak (7.6%) izlendi ve bu komplikasyonların görülme sıklığı ve semptomsuz olmaları itibari ile literatür ile uyumlu bulundu. Birer vertebrada ise foraminal ve spinal kanal kaçak (3.8%) izlendi. Meydana gelen foraminal çimento kaçağı sadece radiküler ağrıya neden olurken ek cerrahi girişim gerektirmeksizin medikasyon ile düzeltildi. Literatür incelendiğinde PVP işlemine bağlı enfeksiyon, epidural kanama, yağ embolisi, kardiyak hasar gibi ciddi ek komplikasyonlar bildirilmiş olsada oldukça nadirdirler ve bizim klinik tecrubemizin de bu yönde olduğu izlenmiştir. Bunun yanında kullanılan kemik çimento akışkanlığı konusunda belirleyici bir ölçüm yönteminin bulunmayışı ile önerilen dışmacunu kıvamını elde etme konusunda gerekli koşulların sağlanması için standardın yerleşmemiş olması da etkileyici yöntemlerden biridir. Eğer yoğun kıvam elde edilirse işlemi yapmanın zorlaştığı ancak kaçak olasılığının azaldığı, yoğunluğun azalması ile birlikte kaçak riskinin arttığı da bilinmelidir(35-37). Optimum koşulları sağlamanın cerrahın deneyimi ile doğru orantılı olduğu düşünülmektedir.

Sonuç olarak, osteoporoza, travmaya ve malign tümörlerin vertebral metastazlarına bağlı vertebral kompresyon kırığı gelişen ve medikal tedaviye yanıt vermeyen semptomatik olgularda, PVP oldukça düşük semptomatik komplikasyon oranı ile başarıyla uygulanabilmektedir. Ancak kemik çimento kaçağına bağlı oluşabilecek komplikasyonlar her zaman akılda bulundurulması gereken durumların başında yer almaktadır.

Çalışmanın sınırlamaları: Bu çalışma geriye dönük olması, incelenen hasta popülasyonunun küçük olması ve bir kontrol grubu ile karşılaştırma eksikliği ve postoperatif rutin görüntüleme metodunun standart olmaması nedeniyle sınırlamaları mevcuttur.

Çıkar Çatışması: Yazarlar arasında herhangi bir çıkar çatışması bulunmamaktadır.

KAYNAKLAR:

1-Galibert P, Deramond H, Rosat P, Le Gars D. Preliminary note on the treatment of vertebral angioma by percutaneous acrylic vertebroplasty. Neurochirurgie 1987;33:166–8.

- 2-McDonald RJ, Trout AT, Gray LA, Dispenzieri A, Thielen KR, Kallmes DF. Vertebroplasty in multiple myeloma: outcomes in a large patient series. *AJNR Am J Neuroradiol* 2008; 29:642–8.
- 3-Dong R, Chen L, Tang T, Gu Y, Luo Z, Shi Q, et al. Pain reduction following vertebroplasty and kyphoplasty. *Int Orthop* 2013; 37:83–7
- 4- Alvarez L, Pe´rez-Higueras A, Quinones D, Calvo E, Rossi RE. Vertebroplasty in the treatment of vertebral tumors: postprocedural outcome and quality of life. *Eur Spine J* 2003;12:356–60
- 5- Barr JD, Barr MS, Lemley TJ, McCann RM. Percutaneous vertebroplasty for pain relief and spinal stabilization. *Spine* 2000; 25:923–8
- 6- Fourny DR, Schomer DF, Nader R, Chlan Fourny J, Suki D, Ahrar K, et al. Percutaneous vertebroplasty and kyphoplasty for painful vertebral body fractures in cancer patients. *J Neurosurg* 2003; 98:21–30
- 7-Diamond TH, Champion B, Clark WA. Management of acute osteoporotic vertebral fractures: a nonrandomized trial comparing percutaneous vertebroplasty with conservative therapy. *Am J Med* 2003; 114:257–265
- 8-Jensen ME, Evans AJ, Mathis JM, Kallmes DF, Cloft HJ, Dion JE. Percutaneous polymethylmethacrylate vertebroplasty in the treatment of osteoporotic vertebral body compression fractures: technical aspects. *AJNR Am J Neuroradiol* 1997;18:1897–1904
- 9-Lane JJ, Maus TP, Wald JT, Thielen KR, Bobra S, Luetmer PH. Intravertebral clefts opacified during vertebroplasty: pathogenesis, technical implications, and prognostic significance. *AJNR Am J Neuroradiol* 2002;23:1642–6
- 10- Chen C, Li D, Wang Z, Li T, Liu X, Zhong J. Safety and Efficacy Studies of Vertebroplasty, Kyphoplasty, and Mesh-Container-Plasty for the Treatment of Vertebral Compression Fractures: Preliminary Report. *PLoS One*. 2016;10:11:0151492
- 11- Saracen A, Kotwica Z. Complications of percutaneous vertebroplasty: An analysis of 1100 procedures performed in 616 patients. *Medicine (Baltimore)*. 2016;95:3850
- 12- Khosla A, Diehn FE, Rad AE, Kallmes DF. Neither subendplate cement deposition nor cement leakage into the disk space during vertebroplasty significantly affects patient outcomes. *Radiology* 2012;264:180–6.
- 13-Kotwica Z, Saracen A. Early and long-term outcomes of vertebroplasty for single osteoporotic fractures. *Neurol Neurochir Pol* 2011;45:431–5.
- 14-Hao J, Hu Z. Percutaneous cement vertebroplasty in the treatment of symptomatic vertebral hemangiomas. *Pain Physician* 2012;16:43–9.
- 15-Corcus G, Dbjay J, Mastier C, Leon S, Auperin A, De Baere T, et al. Cement leakage in percutaneous vertebroplasty for spinal metastases: a retrospective evaluation of incidence and risk factors. *Spine* 2014;39:332–8.
- 16- Lee IJ, Choi AL, Yie MY, Yoon JY, Jeon EY, Koh SH, et al. CT evaluation of local leakage of bone cement after percutaneous kyphoplasty and vertebroplasty. *Acta Radiol* 2010;51:649–54.

- 17-Garfin SR, Yuan HA, Reiley MAV. New technologies in spine: kyphoplasty and vertebroplasty for the treatment of painful osteoporotic compression fractures. *Spine* 2001; 26:1511–5
- 18-Lee BJ, Lee SR, Yoo TY. Paraplegia as a complication of percutaneous vertebroplasty with polymethylmethacrylate: a case report. *Spine* 2002; 27:419–22
- 19-Watts NB, Harris ST and Genant HK. Treatment of painful osteoporotic vertebral fractures with percutaneous vertebroplasty or kyphoplasty. *Osteoporos Int* 2001;12:429–37
- 20- Ding J, Zhang Q, Zhu J, Tao W, Wu Q1, Chen L, et al. Risk factors for predicting cement leakage following percutaneous vertebroplasty for osteoporotic vertebral compression fractures. *Eur Spine J* 2016; 25:3411–17
- 21- Patel AA, Vaccaro AR, Martyak GG, Harrop JS, Albert TJ, Ludwig SC, et al. Neurologic deficit following percutaneous vertebral stabilization. *Spine (Phila Pa 1976)* 2007; 32:1728–34
- 22-Achmadzai H, Campbell S, Archis C, Clark WA. Fat embolism following percutaneous vertebroplasty: case report. *Spine J* 2014;14:1–5.
- 23- Duran C, Sirvanci M, Aydogan M, Ozturk E, Ozturk C, Akman C. Pulmonary cement embolism: a complication of percutaneous vertebroplasty. *Acta Radiol* 2007;48:854–9.
- 24- Yang JH, Kim JW, Park HO, Choi JY, Jang IS, Lee CE. Intracardiac foreign body (bone cement) after percutaneous vertebroplasty. *Korean J Thorac Cardiovasc Surg* 2013;46:72–5.
- 25- Zhu SY, Zhong ZM, Wu Q, Chen JT. Risk factors for bone cement leakage in percutaneous vertebroplasty: a retrospective study of four hundred and eighty five patients. *International Orthopaedics (SICOT)* 2016;40:1205–10
- 26- Schmidt R, Cakir B, Mattes T, Wegener M, Puhl W, Richter M. Cement leakage during vertebroplasty: an underestimated problem? *Eur Spine J*. 2005;14:466-73.
- 27- Tome-Bermejo F, Pinera AR, Duran-Alvarez C, López-San Román B, Mahillo I, Alvarez L. Identification of risk factors for the occurrence of cement leakage during percutaneous vertebroplasty for painful osteoporotic or malignant vertebral fractures. *Spine* 2014;39:693–700.
- 28- Weixing X, Daxiang J, Chao W, Ding J, Zhang S, Jiang X, et al. The incidence of new vertebral fractures following vertebral augmentation. *Medicine (Baltimore)* 2015;94:1532.
- 29- Yi X, Lu H, Tian F, Wang Y, Li C, Liu H, et al. Recompression in new levels after percutaneous vertebroplasty and kyphoplasty compared with conservative treatment. *Arch Orthop Trauma Surg* 2014;134:21–30.
- 30- Saracen A, Kotwica Z. Treatment of multiple osteoporotic vertebral compression fractures by percutaneous cement augmentation. *Int Orthop* 2014;38:2309–12.
- 31- Muijs SP, Nieuwenhuijse MJ, Van Erkel AR, Dijkstra PD. Percutaneous vertebroplasty for the treatment of osteoporotic vertebral compression fractures: evaluation after 36 months. *J Bone Joint Surg (Br)* 2009;91:379–84

- 32- Baroud G, Crookshank M, Bohner M. High-viscosity cement significantly enhances uniformity of cement filling in vertebroplasty: an experimental model and study on cement leakage. *Spine (Phila Pa 1976)* 2006;31:2562–68
- 33- Gstottner M, Angerer A, Rosiek R, Bach CM. Quantitative volumetry of cement leakage in viscosity-controlled vertebroplasty. *J Spinal Disord Tech* 2012; 25:150–154
- 34- Senköylü A, Deveci MA, Ates A, Altun N. Vertebroplasti vertebrografi ile yapıldığında daha güvenli (Vertebroplasty is safer when applied with vertebrography). *The Journal of Turkish Spinal Surgery* 2009; 20 (2): 53-62
- 35- Bohner M, Gasser B, Baroud G, Heini P. Theoretical and experimental model to describe the injection of a polymethylmethacrylate cement into a porous structure. *Biomaterials* 2003;24:2721–30
- 36- Loeffel M, Ferguson SJ, Nolte LP, Kowal JH. Vertebroplasty: experimental characterization of polymethylmethacrylate bone cement spreading as a function of viscosity, bone porosity, and flow rate. *Spine (Phila Pa 1976)* 2008;33:1352–59
- 37- Tanigawa N, Komemushi A, Kariya S, Kojima H, Shomura Y, Omura N, et al. Relationship between cement distribution pattern and new compression fracture after percutaneous vertebroplasty. *AJR Am J Roentgenol* 2007;189:348–52

Tablo ve Resim Açıklamaları

Resim 1a,b,c: Santral kanal ve disk mesafesine kemik çimento kaçağı

a: Santral kanal kaçağını gösteren sagittal tomografi kesiti

b: Santral kanal kaçağını aksiyal tomografi kesiti

c: Disk mesafesine kaçığı gösteren sagittal tomografi kesiti

d: Disk mesafesine kaçığı gösteren x-ray görüntüsü

Resim 2 a,b: Kaniül trasesine kemik çimento kaçığı

a: X-ray görüntüsü

b: MRI sagittal t2 ağırlıklı kesit

Resim 3 a,b: Paravertebral bölgeye kaçığın görüldüğü sagittal tomografi kesitleri

Tablo 1: Çalışmaya dahil edilen hasta ve işlem özellikleri

Tablo 2: Kemik çimento kaçığı lokalizasyonu