

GONARTROZ HASTALARINDA İNTRAARTİKÜLER OZON ENJEKSİYONUNUN AĞRIYA ETKİSİ

Didem Akçalı, Nurten İnan, Doğa Vurallı, Hakan Dayanır, Avni Babacan

Gazi Üniversitesi Tıp Fakültesi Anesteziyoloji AD, Algoloji BD; Ankara

Sorumlu Yazar

Didem Akçalı

Gazi Üniversitesi Tıp Fakültesi Anesteziyoloji AD, Algoloji BD; Beşevler Ankara

e-posta: didemakcali@yahoo.com

Telefon: 0532 7401345

ÖZET

Amaç: Diz osteoartriti tedavisinde hastalığın evresine göre medikal tedaviye ek olarak eklem içi ve çevresine enjeksiyon tedavileri kullanılmaktadır. Eklem içine medikal ozon uygulaması uzun süredir yapılmaktadır, ancak bu konuda yayınlanmış literatür sayısı azdır. Bu çalışmada amaç, intraartiküler ozon enjeksiyonu yapılan gonartroz hastalarının kayıtlarının incelenmesiyle ağrı şiddetinin, kısa ve uzun dönem hasta memnuniyetinin değerlendirilmesidir.

Gereç ve Yöntem: Semptomatik evre 2 ve 3 gonartroz olup intraartiküler ozon tedavisi uygulanmış hastalarda kayıtlar incelenerek tedavi öncesi ve sonrası numerik derecelendirme skalasıyla (NRS) ölçülen ağrı şiddeti karşılaştırılmıştır. Hastaların tedavi sonrasında ve daha geç dönemde tedaviden memnuniyetleri de incelenmiştir.

Bulgular: Diz osteoartriti olan hastalarda tedavi sonrasında ağrı skorlarında tedavi öncesiyle karşılaştırıldığında anlamlı azalma kaydedilmiştir. Bunun hasta memnuniyetiyle de birlikte olduğu görülmüştür. Tedavi sonrasında hasta memnuniyeti % 78,1 iken 6. ayda hasta memnuniyetinin %37 olduğu kaydedilmiştir. Daha geç dönemlerde artan ağrı ve fonksiyon kaybı nedeniyle hastaların memnuniyeti azalmıştır.

Sonuç: Yapılan çalışmada ozon tedavisinin kısa dönem etkinliği gözlenmiştir. İleri yaşta hastalarda sık görülen gonartrozun tedavisinde ozonun etkinliğinin daha iyi gösterilmesi için uzun takipli prospektif çalışmalara ve hastaların kilo kontrolü ve yaşam tarzı değişiklikleriyle bütün olarak değerlendirilmesine gereksinim vardır.

Anahtar kelimeler: diz osteoartriti, gonartroz, ozon tedavisi, intraartiküler ağrı

THE EFFECT OF INTRAARTICULAR OZONE TREATMENT ON PAIN IN PATIENTS WITH GONARTHROSIS

Abstract

Objective: Knee osteoarthritis is treated medically and intra or periarticular injections are added to the treatment if needed. Intraarticular medical ozone treatment have been applied for a long time but there is only limited literature. The aim of this study was to investigate pain scores of knee osteoarthritis patients treated with intraarticular ozone and also short and long term patient satisfaction.

Methods: In symptomatic grade 2 and 3 gonarthrosis patients, hospital records were reviewed; intraarticular ozone treated patients' pain scores with numeric rating scale (NRS) before and after the treatment were evaluated. Patient satisfaction was also evaluated after the treatment and later in the follow-up period.

Results: There was significant reduction of pain scores after intraarticular ozone treatment. This was together with patient satisfaction. Although 78.1% of patients were satisfied after the treatment, at 6th month 37% were satisfied with the treatment. In later period, patient satisfaction decreased due to recurrent pain and functional disability.

Conclusion: The short term efficacy of ozone treatment was shown in this retrospective study. Treatment of gonarthrosis is important in the elderly population and prospective long term studies by evaluating the patient as a whole with weight control and lifestyle changes are needed.

Keywords: knee osteoarthritis, gonarthrosis, ozone, intraarticular, pain

GİRİŞ

Osteoartrit (OA), kıkırdak doku dejenerasyonu ile ilişkili, subkondral kemik, ligamanlar, sinovyum, eklem kapsülü ve kasları etkileyen ilerleyici bir eklem hastalığıdır. OA tüm eklemleri etkileyebilse de, en sık etkilenen eklem diz eklemidir. Ağrı ve hareket kısıtlılığına bağlı olarak hastanın günlük yaşam aktivitelerini engeller ve yaşam kalitesini düşürür. Yaşla birlikte OA sıklığı artmaktadır (1,2). Kolaylaştırıcı faktörler obezite ve tekrarlayan travmalardır. Radyolojik olarak osteofitler, eklem aralığında daralma, subkondral skleroz ve kistler görülebilir. Tedavide amaç hastanın tetikleyen faktörlerden kaçınması, ağrısının azalması ve fonksiyonunun artmasıdır (3).

Osteoartritte hastalığın evresine göre tedaviler düzenlenmektedir. Evreleme hastanın klinik durumuyla beraber radyolojik standartlara göre yapılmaktadır (4,5). Dize fizik tedavi uygulanması ağrıyı ve Western Ontario McMaster Osteoarthritis indexi (WOMAC) skorunu azaltmaktadır (6). Semptomatik gonartrozda uygulanan diğer tedaviler, oral ya da topikal non-steroid antiinflatuar ilaçlar, tramadol (4), intraartiküler steroid, trombosit zengin plazma (PRP) veya hyaluronik asit enjeksiyonu tedavileridir.

Eklem içine medikal ozon da uzun süredir uygulanan bir tedavidir; ancak bu konudaki literatür sayısı sınırlıdır (7-9). Ozon tedavisinin inflamasyon ve ağrı olan dokularda kan akımını ve oksijenlenmeyi artırıp etkilenen eklemlerdeki metabolik atıkları temizleyerek daha iyi bir eklem mobilitesi sağladığı düşünülmektedir. Yine, antiinflatuar, immünmodulatuvar, antiödemik ve antioksidan etkisi bulunmaktadır (7-9). Diz osteoartriti olan hastalarda intraartiküler ozon enjeksiyonu ile ağrının azaldığı ve yaşam kalitesinin arttığına dair çalışmalar bulunmaktadır (7-9). İntraartiküler ozon enjeksiyonu konservatif tedavilere yeterli klinik yanıt alınamayan veya fizyoterapinin kontrendike olduğu hastalarda, minimal invazif ve iyi tolere edilen bir işlemdir (8).

Algoloji bölümümüzde yaklaşık 10 yıldır evre 2-3 gonartrozlu hastalarda diz eklemi içine medikal ozon tedavisi yapılmaktadır. Bu çalışmada amaç, retrospektif olarak 2010-2012 yılları arasında yapılan intraartiküler ozon enjeksiyonunun ağrıyı azaltmadaki etkinliğini ve hasta memnuniyetini araştırmaktır.

GEREÇ VE YÖNTEM

Hastaların kayıtları incelenerek çalışmaya diz grafisine göre evre 2-3 gonartroz tanısı alan ve intraartiküler ozon enjeksiyonu yapılmış olgular dahil edilmiştir. Retrospektif çalışma için etik kurul onayı alınmıştır (Etik Kurul No: 2015-69). Gonartroz hastalarının klinik durumu ve tedavilerinin bilgisine, Anestezi ve Reanimasyon ABD Algoloji BD polikliniği arşivindeki dosya kayıtlarından ulaşılmıştır.

Seçilen hastalara haftada bir olmak üzere toplam 5 hafta steril koşullarda diz eklemi içine ozon enjeksiyonu yapılmıştır. Patellanın alt dış kenarından aseptik teknikle 2 ml %2 lidokainle lokal anestezi sağlandıktan sonra, 22 G iğne ile eklem aralığına girilip 15-20 ml 10 µg ml⁻¹ ozon enjeksiyonu uygulandıktan sonra diz eklemine fleksiyon ve ekstansiyon hareketleri yaptırılarak verilen ozonun eklem içinde dağılması sağlanmıştır. Hastaların ağrı şiddeti numerik derecelendirme skalası (NRS 0-10) ile değerlendirilmiş ve memnuniyet düzeyleri kaydedilmiştir. Hastalarda tedavi öncesi ve sonrası NRS skorları karşılaştırılmıştır. Tedavi sonrasında memnuniyet düzeyleri ve tedaviden sonra takiplerinde uzun dönem memnuniyetleri kayıtlardan incelenmiştir.

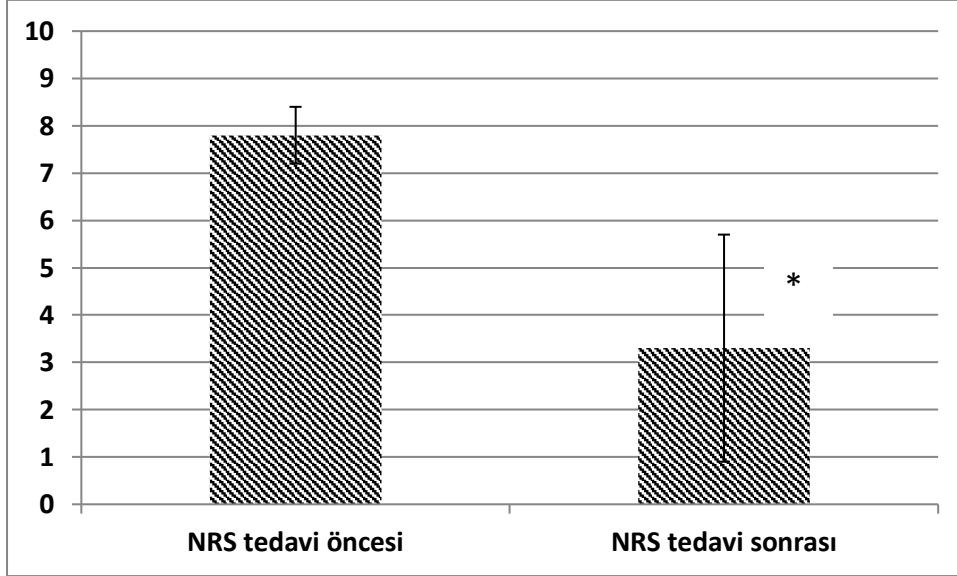
Klinik veriler Microsoft Excel 2007 sayfasına kaydedilmiş, SPSS 15.0 paket programı kullanılarak istatistiksel değerlendirme yapılmıştır. Örneklem büyüklüğü 50 hasta olarak alınmıştır. Tedavi öncesi ve sonrası NRS değerlerinin karşılaştırılması Mann Whitney-U testiyle yapılmış, hasta memnuniyeti Ki kare testi ile değerlendirilmiştir. p<0,05 anlamlı kabul edilmiştir.

BULGULAR

İncelenen 50 hastanın %91,1'i kadın, %8,9'u erkekti. Medyan yaş 64 (49-99) idi. Hastaların eklem içine medikal ozon uygulanmadan önce NRS değerleri ortalama 7,8±0,6 olarak bulunmuştur. Eklem içi medikal ozon 5 seans uygulanan hastalarda tedavi sonrası NRS değerleri ortalama 3,3 ±2,4 olarak bulunmuştur. Tedavi öncesi ve sonrasında NRS değerleri arasında istatistiksel olarak anlamlı fark olduğu gösterilmiştir (p<0.05) (Şekil 1).

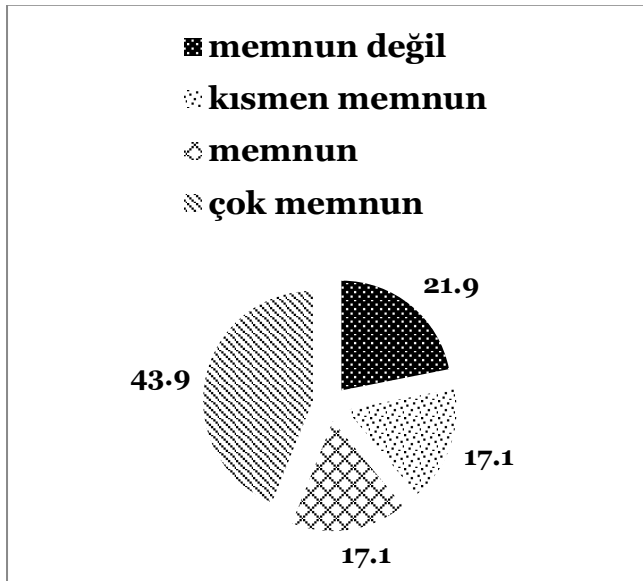
Hastaların 5 haftalık tedavi sonrası memnuniyet yüzdesi değerlendirildiğinde; çok memnun olan hastalar %43,9 iken, kısmen memnun, memnun ve çok memnun hastaların toplamı %78,1 , tedaviden memnun olmayan hastalar ise % 21,9 olarak tespit edilmiştir. (Şekil 2). Hastaların uzun dönemde eklem içi ozon tedavisinden memnuniyetleri ise Şekil 3'te gösterilmiştir. Tedaviden sonra 6. ayda memnuniyet %37 iken memnuniyetin birinci yılda % 18'e 2. yılda ise % 8,5'e düştüğü izlenmektedir. Hastaların uzun dönemde durumları değerlendirildiğinde ağrı ve fonksiyon kaybının arttığı kaydedilmiştir.

Şekil 1. İntraartiküler ozon tedavisi yapılan hastaların tedavi öncesi ve sonrasında ağrı skorlarının karşılaştırılması (NRS=0-10)

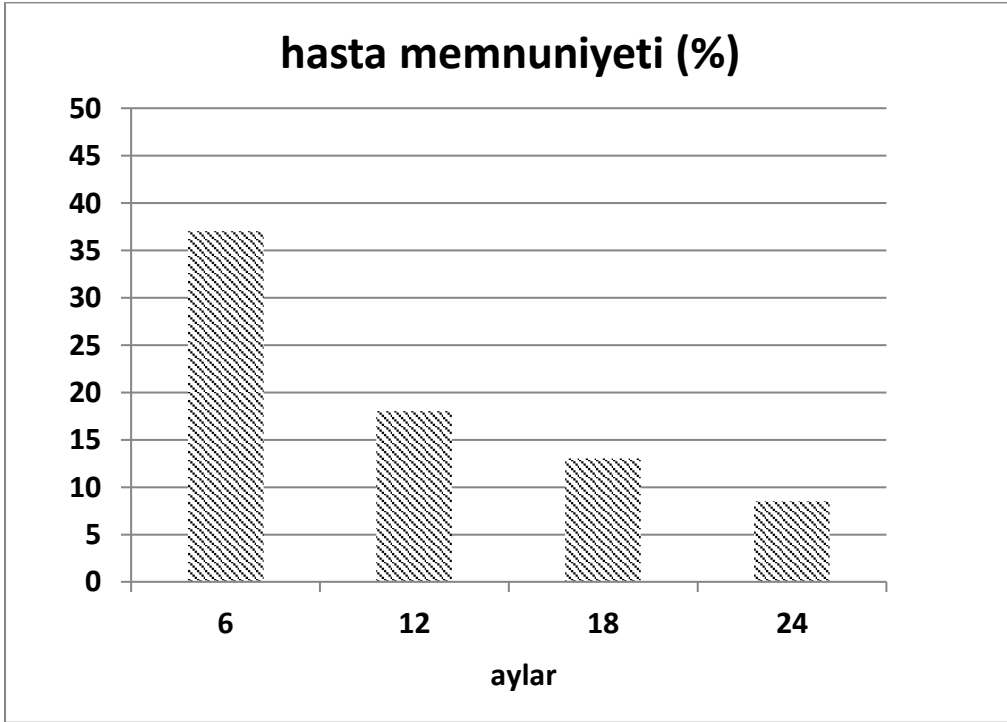


* $p < 0,05$ NRS: numerik derecelendirme skalası (0-10).

Şekil 2. İntraartiküler ozon tedavisi yapılan hastaların 5 haftalık tedavi sonrasında memnuniyet yüzdesi



Şekil 3. İntraartiküler ozon tedavisi yapılan hastaların uzun dönemde tedavi memnuniyeti.



TARTIŞMA

Gonartroz tanısı alan hastalara uygulanan haftada bir, 5 seans eklem içine ozon tedavisi retrospektif olarak değerlendirildiğinde anlamlı olarak ağrı skorlarında gerileme ve hasta memnuniyetinde artış kaydedildiği tespit edilmiştir. Aynı hastalar uzun dönemde değerlendirildiklerinde ise bu olumlu etkinin hastalarda yaklaşık 6 ay devam ettiği, daha sonra zaman içinde tedavi etkisinin azaldığı gözlenmiştir.

İntraartiküler ozon enjeksiyonunun konservatif tedavilere yeterli klinik yanıt alınamayan veya fizyoterapinin kontrendike olduğu gonartroz hastalarında, ağrıyı azaltan ve yaşam kalitesini arttıran minimal invazif ve iyi tolere edilen bir tedavi olduğu bildirilmektedir (7-11). Etkili tek bir ozon dozu yoktur. İtalya Ozon-Oksijen Tedavisi Birliği (SIOOT), yüksek hacmin uygulandığı eski yönteme göre daha az hacimde ozonun yavaşça uygulanmasını önermektedir. Haftalık aralarla 5 enjeksiyon önerilmektedir. Eklem içi enjeksiyondan sonra dize fleksiyon, ekstansiyon yaptırılması gazın daha iyi dağılmasını sağlar (12). Çalışmamızda değerlendirdiğimiz hastalarımıza bu yöntemle ozon uygulanmış ve fleksiyon ve ekstansiyon manevraları ile gazın dağılımını sağlanmıştır.

Camelia ve ark. yaptığı çalışmada bütün hastalara 12 seans 2-5 µg/ml, 40-50 ml ozon uygulanmıştır (8). Rabago ve ark. yaptığı bir çalışmada ultrason eşliğinde eklem içine

ozon ya da hipertonic dekstroz verilmiştir (13). Hafif ve orta diz osteoartriti olan 80 hasta ozon ve dekstroz grubu olarak 2 gruba randomize edilmiştir. Enjeksiyonlar 10 gün arayla 3 kez uygulanmıştır. Her 2 grupta da ağrı derecesi ve WOMAC skorları anlamlı olarak azalmıştır. Bir başka çalışmada, 0, 1 ve 2. aylarda olmak üzere toplamda 3 kez 30 µg/ml 10 ml intraartiküler ozon enjeksiyonu ile %80 tedavi yanıtı elde edilmiş ve etkinin 6 ay devam ettiği bildirilmiştir. Yine aynı çalışmada ozonun metilprednizolon (40 mg) enjeksiyonuna göre ağrı, katılık ve fiziksel disabiliteyi azaltmada daha etkili olduğu, ikisi birlikte verildiğinde ise her iki tedavinin ayrı ayrı verilmesine göre daha da etkili olduğu gösterilmiştir (9). Diğer bir çalışmada tek başına intraartiküler steroid uygulamasının 6 aydan daha uzun etki yapmadığı bildirilmiştir (14). Haftada iki kez toplamda 12 seans 20 µg/ml ozon enjeksiyonu yapılan bir çalışmada ise NRS skorları başlangıçta ortalama 8,02 iken 10. ayda ortalama 4,86 olarak saptanmıştır (7). Bizim çalışmamızda da benzer olarak NRS ortalaması tedavi öncesinde 7,8±0,6 iken 5 seans haftada bir intraartiküler 10 µg/ml 15-20 ml ozon enjeksiyonu sonrasında 3,3 ±2,4 olarak bulunmuştur.

Mishra ve ark. yaptığı çalışmada, gonartroz hastalarında intraartiküler ozon enjeksiyonu sonrasında 3. ay ve 6. ayda hasta memnuniyeti, sırasıyla %80 ve %90 olarak bulunmuştur (9). Bizim çalışmamızda ise 5 haftalık tedavi sonrası %78,1 hasta kısmen memnun, memnun ya da çok memnunken uzun dönem takipte 6. ayda memnuniyet %37'ye, 1. yılda %18'e, 2 yılda ise %8,5'e düşmektedir. Uzun dönem takipte memnuniyetin zamanla azalması hastalara osteoartriti kolaylaştırıcı faktörlerden kaçınmayla ilgili yeterli öneri ve takip yapılmamasına bağlanabilir. Tedavi etkinliğini artıracak kilo verme, egzersiz ve yaşam tarzı değişikliklerinin de sağlanması uzun dönemde memnuniyeti arttırıcı bir düzenleme olabilir (14).

Çalışmanın kısıtlılıkları, hasta sayısının az olması ve retrospektif olmasıdır. Literatürdeki çalışmalarda WOMAC sık kullanılan bir tedavi parametresiyken hasta kayıtlarımızda tedavi öncesi ve sonrası WOMAC değerleri bulunmamaktadır.

Diz osteoartrisinde uygulanan diğer tedaviler incelendiğinde eklem içine hiyaluronik asit uygulamasının tedavi kılavuzlarının %30'unda önerildiği, %30'unda önerilmediği, %40'ında ise kılavuzlara dahil edilmediği ya da önerilmediği izlenmektedir (16). Hiyaluronik asitle viskosuplementasyon hafif ve orta dereceli diz osteoartrisinde etkilidir (17). İntraartiküler (plateletten zengin plazma) PRP dizin erken dejeneratif değişikliklerinde iyi semptomatik tedavi sağlamaktadır. Hastalarda 2. ayda başlayan ve 12. aya kadar devam eden iyileşme kaydedilmiştir (18). PRP'nin diz eklemi içine uygulanmasıyla hiyaluronik asit

enjeksiyonuna göre 6-12 ay süren daha anlamlı ağrı azalması ve fonksiyon kazanımı bildirilse de, steroid ya da trombosit zengin / fakir plazma ile karşılaştırıldığı veriler mevcut değildir (19). Hipertonik glukoz solusyonu enjeksiyonu olan proloterapi, diz ağrısı ve fonksiyonunun iyileşmesinde kullanılmaktadır. Bu yöntem kronik hasarlar sonrasında iyileşmeyi uyararak etkili olur (13). Diğer konservatif tedavilere yanıt vermeyen hastalarda kullanılabilir (5).

SONUÇ

Toplumda, daha çok ileri yaşta çoğunlukla obez hastalarda görülen gonartrozun tedavisinde intraartriküler ozon enjeksiyonu konservatif tedavilere yeterli klinik yanıt alınamayan hastalarda ağrı düzeyini azaltmakta yararlıyken uzun dönemde etkinliği kesin bilinmemektedir. Gonartrozun tedavisinde ozonun etkinliğinin daha iyi gösterilmesi için prospektif uzun takipli çalışmalara gereksinim vardır. Bu çalışmalarda, hastanın bütün olarak ele alınması, hastalığın ilerleyici vasfı üzerinde durularak tedavi etkinliğini artıracak kilo verme, egzersiz ve yaşam tarzı değişikliklerinin de değerlendirilmesi fayda sağlayacaktır.

KAYNAKLAR

1. Felson, DT, Naimark A, Anderson J, Kazis I, Castelli W, Meenan RF. The prevalence of knee osteoarthritis in the elderly. The Framingham Osteoarthritis Study. *Arthritis Rheum* 1987; 30: 914–918.
2. Goldring SR, Goldring MB. Clinical aspects, pathology and pathophysiology of osteoarthritis. *J Musculoskelet Neuronal Interact* 2006; 6: 376–378.
3. Mishra SK, Pramanik R, Das P, Das PP, Palit AK, Roy J et al. Role of intra-articular ozone in osteo-arthritis of knee for functional and symptomatic improvement. *IJPMR* 2011; 22: 65-69.
4. Hauk L. Treatment of Knee Osteoarthritis: A Clinical Practice Guideline from the AAOS. *Journal of the American Academy of Orthopaedic Surgeons*, 2013
5. Bruyère O, Cooper C, Pelletier JP, Branco J, Luisa Brandi M, Guillemin F et al. An algorithm recommendation for the management of knee osteoarthritis in Europe and internationally: a report from a task force of the European Society for Clinical and Economic Aspects of Osteoporosis and Osteoarthritis (ESCEO). *Semin Arthritis Rheum*. 2014;44(3):253-63.

6. McCarthy CJ, Mills PM, Pullen R, Richardson G, Hawkins N, Roberts CR, Silman AJ, Oldham JA. Supplementation of a home-based exercise programme with a class-based programme for people with osteoarthritis of the knees: a randomised controlled trial and health economic analysis. *Health Technol Assess.* 2004;8(46):iii-iv, 1-61.
7. Al-Jaziri AA, Mahmoodi SM. Pain killing effects of ozone-oxygen injection on spine and joint osteoarthritis. *Saudi Med J* 2008; 29(4): 553-557.
8. Camelia C, Madalina I, Tatiana M, Marilena P, Oana A. The role of ozone therapy in maintaining the articular function and in relieving the pain for patients with knee osteoarthritis. *ARS Medica Tomitana* 2014; 1(76): 25-29.
9. Mishra SK, Pramanik R, Das P, Das PP, Palit AK, Roy J, et al. Role of intra-articular ozone in osteo-arthritis of knee for functional and symptomatic improvement. *Ind J Phys Med Rehabil.* 2011;22(2):65–9.
10. Bocci VA. Scientific and medical aspects of ozone therapy. State of the art. *Arch Med Res.* 2006;37(4):425-35.
11. Paoloni M, Di Sante L, Cacchio A, Apuzzo D, Marotta S, Razzano M et al. Intramuscular oxygen-ozone therapy in the treatment of acute back pain with lumbar disc herniation: a multicenter, randomized, double-blind, clinical trial of active and simulated lumbar paravertebral injection. *Spine(Phila Pa 1976).* 2009;34(13):1337-44.
12. Benvenuti P. Oxygen-Ozone Treatment of the Knee, Shoulder and Hip. A Personal Experience. *Rivista Italiana di Ossigeno-Ozonoterapia* 2006; 5: 135-144,
13. Rabago D, Mundt M, Zgierska A, Grettie J. Hypertonic dextrose injection (prolotherapy) for knee osteoarthritis: Long term outcomes. *Complement Ther Med.* 2015;23(3):388-95.
14. Jüni P, Hari R, Rutjes AW, Fischer R, Silleta MG, Reichenbach S et al. Intra-articular corticosteroid for knee osteoarthritis. *Cochrane Database Syst Rev.* 2015;10:CD005328.
15. Maly MR, Robbins SM. Osteoarthritis year in review 2014: rehabilitation and outcomes. *Osteoarthritis Cartilage.* 2014;22(12):1958-88.
16. Altman RD, Schemitsch E, Bedi A. Assessment of clinical practice guideline methodology for the treatment of knee osteoarthritis with intra-articular hyaluronic acid. *Semin Arthritis Rheum.* 2015;45(2):132-9.
17. Henrotin Y, Raman R, Richette P, Bard H, Jerosch J, Conrozier T et al. Consensus statement on viscosupplementation with hyaluronic acid for the management of osteoarthritis. *Semin Arthritis Rheum.* 2015;45(2):140-9.
18. Campbell KA, Saltzman BM, Mascarenhas R, Khair MM, Verma NN, Bach BR Jr et al. Does Intra-articular Platelet-Rich Plasma Injection Provide Clinically Superior Outcomes

Compared With Other Therapies in the Treatment of Knee Osteoarthritis? A Systematic Review of Overlapping Meta-analyses. *Arthroscopy*. 2015;31(11):2213-21.

19. Meheux CJ, McCulloch PC, Lintner DM, Varner KE, Harris JD. Efficacy of Intra-articular Platelet-Rich Plasma Injections in Knee Osteoarthritis: A Systematic Review. *Arthroscopy*. 2015 Sep 29. pii: S0749-8063(15)00659-3.