

## SPESİFİK BİR ARTROGRİPOZİS SENDROMU: AMYOPLAZİ KONJENİTA

### A SPECIFIC SYNDROME OF ARTHROGRYPOSIS : AMYOPLASIA CONGENITA

Dr.Kürşat KUTLUK, Dr.Zekiye PEHLİVAN, Dr.Kubilay VARLI, Dr.Haluk TOPALOĞLU

Hacettepe Üniversitesi Tıp Fakültesi Hastanesi Nöroloji Anabilim Dalı, Pediyatrik Nöroloji Bilim Dalı, Ankara, Türkiye  
Gazi Tıp Dergisi 2 : 141-143, 1991

**ÖZET :** Spesifik artrogripotik bir sendrom olan bir amyoplazi konjenita vakası sunulmuş, tanı, kalıtım ve etyopatogenez konusundaki bilgiler gözden geçirilmiştir.

**Anahtar Kelimeler :** Artrogriposis Multiplex Konjenita, Amyoplazi.

**SUMMARY :** A case of amyoplasia as a specific arthrogryptic syndrome is presented and the concepts regarding diagnosis, inheritance and etiopathogenesis of the disease are reviewed.

**Key Words :** Arthrogryposis Multiplex Congenita, Amyoplasia.

Artrogriposis multipleks konjenita (AMK) multipl eklem kontraktürleriyle birlikte doğuştan olan heterojen bir grup hastalığı ifade eder. Yumuşak doku kontraktürleri hareketlerde progresif olmayan kısıtlanmaya yol açar. AMK demek için hastanın doğuştan ve gövdenin en az iki farklı yerinde eklem kontraktürünün bulunması gerekir (Fisher ve ark. 1970). Yaklaşık 10 000 canlı doğumda bir görülür (Gardner - Medwin, 1988). Nonspesifik bir terim olan artrogriposis bazılarınca spesifik diagnostik bir antiteyi tanımlamak için kullanılmakta ise de gerçekte geniş bir hastalık grubunu ifade etmektedir. Bunların içinde multipl pterygium sendromu, konjenital kontraktürel araknodaktili ya da distal artrogriposis bulunur (Hall, 1981).

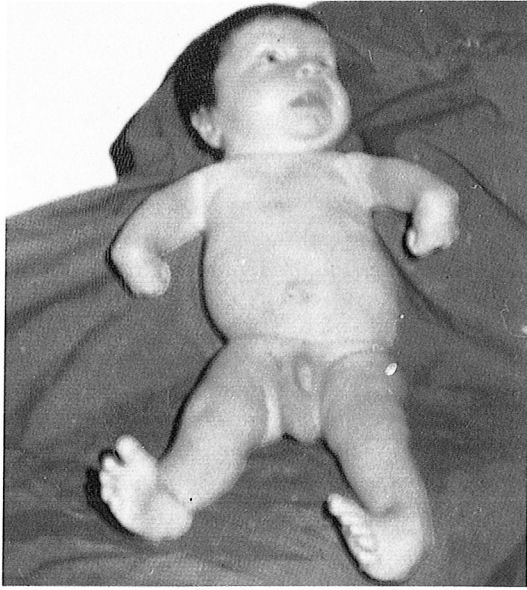
Seri çalışmalara göre artrogripotik hastalıklar içinde en yaygın görülen spesifik tip amyoplazi adı verilen antitedir (Hall ve ark. 1983; Sarwark ve ark. 1986). Sıklıkla artrogriposis genel adıyla tanımlanan amyoplazi, vakaların klinik ve laboratuvar özel-

likleriyle diğer spesifik artrogripotik sendromlardan ayrılmalıdır.

#### OLGU SUNUMU

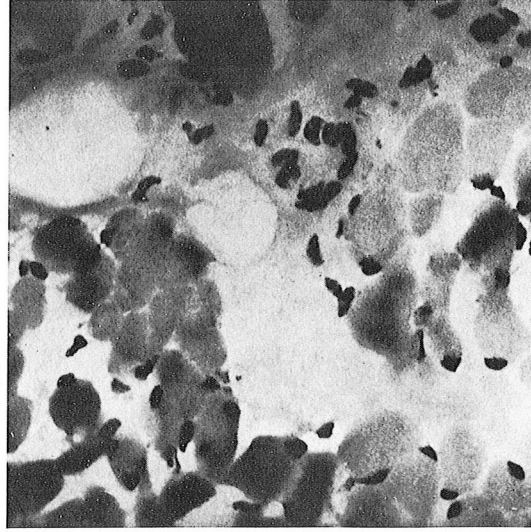
Birbuçuk aylık erkek hasta el ve ayaklarındaki şekil bozuklukları nedeniyle getirildi. Öyküsünden, ailenin altıncı çocuğu olarak sezaryenle 3.3 kg. ağırlığında doğduğu, doğumunun ikinci gününde fizyolojik sarılığın ortaya çıkıp altıncı günde kaybolduğu, prenatal dönemde annenin bir hastalık geçirmediği, x-ray almadığı ve ilaç kullanmadığı, soy geçmişinde anne baba arasında birinci derecede akrabalık (amca çocukları) bulunduğu, annenin ilk iki gebeliğinin iki ve dört aylık spontan abortus ile sonuçlandığı, bir kız çocuğun doğumdan sonra yirmidört saat içinde bilinmeyen nedenle eksitus olduğu, doğumsal kalça çıkığı olan dördüncü çocuğun (kız) iki yaşında pnömoni, spesifik nedeniyle eksitus olduğu, beşinci çocuğun iki yaşında sağlam ve sağlıklı erkek olduğu öğrenildi. Fizik muayenede ağırlık 3.8 kg, boy 51 cm, baş çev-

resi 37.5 cm, göğüs çevresi 36 cm. bulundu. Genel durumu iyi, bilinç açık ve aktif idi. Hafif derecede mikrognati mevcuttu. Nörolojik muayenede iki taraflı dirseklerde ekstansiyon kontraktürü, bileklerde ise fleksiyon deformitesi saptandı. Ön kol pronasyonda idi. Metakarpofalangeal ve interfalangeal eklemlerdeki fleksiyon nedeniyle ellerde "kanca" görünümü vardı. Başparmaklar addüksiyonda idi. Dizlerde ekstansiyon kontraktürü vardı. Her iki ayakta equinovarus deformitesi mevcuttu (Resim 1).



Resim - 1 : Amyoplazi konjenita vakasında tipik eklem deformiteleri.

Diğer sistem muayene bulguları normaldi. Radyografik incelemede bilateral doğumsal kalça çıkığı saptandı. Klinik muayenede gözlenen eklem deformiteleri dışında anormal röntgen bulgusu yoktu. HÜTF Nöroloji Anabilim dalında elektromyografik inceleme yapıldı. Biseps braki, ekstansor digitorum komunis, kuadriseps ve tibialis anterior kaslarında yapılan konsantrik iğne EMG'sinde yetersiz rekrutment, fibrilasyon potansiyelleri ve motor ünit sürelerinde uzama bulundu. Duyu siniri aksiyon potansiyelleri normal olarak kaydedildi. Bu bulgular ön boynuz motor nöron tutuluğu olarak değerlendirildi. Kas tutuluşuna ait kısa süreli polifazik motor ünit potansiyelleri biyopsiden önce ve sonra yapılan EMG'lerde bulunamadı. Gastroknemius kasından alınan biyopsi materyalinde ise kas lifleri arasında belirgin çap farkı, adiposis ve fibrosis görüldü. Endomysial bağ dokusunda artış vardı. Yer yer hücre nekrozu ve dejeneratif lifler seçiliyordu (Resim 2).



Resim - 2 : Gastroknemius kasından alınan biyopsi materyali. Kas lifleri arasında çap farkı, adiposis, fibrosis, endemysial bağ dokusu artışı, yer yer hücre nekrozu ve dejeneratif lifler. Kriostat kesiti HE X 200.

## TARTIŞMA

Amyoplazi spesifik bir artrogriposis sendromu olarak ilk kez Hall ve ark. (1983) tarafından tanımlanmıştır. Amyoplazinin özellikleri multipl konjenital kontraktürler ve ekstremitelerin tipik simetrik pozisyonlarıdır. Sporadik olarak ortaya çıkar. Genellikle dört ekstremitede tutulur. Omuzlarda internal rotasyon, dirseklerde ekstansiyon kontraktürü bulunur. Bileklerin fleksiyon deformitesi amyoplazinin en tipik özelliğidir. Parmak eklemlerinde fleksiyon gözlenir. Kalçalar abduksiyonda ve eksternal rotasyondadır. 1/3 olguda tek ya da iki taraflı kalça çıkığı bulunur. Birçok olguda dizlerde fleksiyon kontraktürü vardır. Ekstansiyon kontraktürü de görülebilir. Hemen bütün olgularda görülen ayak deformiteleri equinovarus, bazen de valgus tarzındadır. Konjenital vertebra anomalileri yoktur. 1/3 olguda skolyoz bulunur. Kas iskelet sistemi dışında fasiyal hemanjiom, mikrognati, ayak parmakları hipoplazisi olabilir. Zeka normaldir. Kromozom anomalileri, santral sinir sistemi tutulumu, kalp, gastrointestinal veya genitoüriner sisteme ait malformasyonlar görülmez (Sarwark ve ark. 1990).

AMK'nın kalıtım ve progresyonu ile ilgili çalışmalarda bazı noktalar ortaya konmuştur (Hageman ve Willemse, 1983; Hall ve ark. 1982). Örneğin : ekstremitelerin daha az tutulduğu, kas tonusunun, kitlesinin, kol, önkol ve bacak şekillerinin iyi korunduğu, ellerde fleksiyon postürü ve

equinovarusun bulunduğu distal artrogriposis otozomal dominant geçer ve yaşam süresi, zeka gelişimi yönünden prognozu iyidir (Hall ve ark. 1982; Tsutomu ve ark. 1982). Santral sinir sistemi tutulumu ile birlikte olan AMK otozomal resesif geçiş gösterir ve prognozu kötüdür. Amyoplazide ise bilinen bir katılım paterni yoktur. Hall ve arkadaşlarının (1983) 135 olguluk çalışmasında hastalığın ortaya çıkış şekli sporadiktir.

Ekstremitte kontraktürlerinin, intrauterin hareketlerin erken dönemde kısıtlanması sonucu ortaya çıktığı ileri sürülmektedir (Sarwark ve ark. 1990). Virus, teratojen etki, metabolik defekt gibi nedenlerle spinal kord ya da kasların etkilendiği, buna bağlı olarak fetal paralizi ve akinezi meydana geldiği ileri sürülmektedir. Fetal akinezi, deformitelerin oluşmasını sağlayan ortamı hazırlar. Azalmış hareket amniyon sıvı sirkülasyonunun bozulmasına, oligohidramniyos oluşmasına ve sonuçta anormal fetus duruşlarına yol açar. Makat gelişi, sezeryen, doğum fraktürleri gibi perinatal komplikasyonların sık oluşunun nedeni budur. Amyoplazide spinal kord ön boynuz ve kas tutulumu vardır. Ancak bunlardan hangisinin primer olduğu bilinmemektedir (Brown ve ark. 1980). Kasın histolojik çalışmasında fibröz ve yağ doku artışı bulunur. EMG aynı hastanın değişik kaslarında hem nöropatik hem de miyopatik değişiklikleri ortaya koyabilir (Hall ve ark. 1983).

Sonuç olarak, klinik ve laboratuvar bulgularının çok tipik olması nedeniyle yukarıda sunulan olguya amyoplazi konjenita tanısı konmuştur. Anne baba arasında birinci derecede akrabalık daha önce rapor edilmemiştir. Ancak olgunun anne ve baba ve diğer akrabalarında bu hastalığa ait bir bulgunun olmaması nedeniyle bu ilişki rastlantı olarak değerlendirilmiştir. Otozomal resesif geçiş gösteren ve santral sinir sistemi tutulumu ile birlikte diğer birçok sisteme ait malformasyonların eşlik ettiği artrogriposis sendromlarına da uymamaktadır. Tanımlanmış tipik eklem deformitelerinin bulunması, mikrognatinin varlığı, sezeryan ile doğması, EMG ve kas biyopsisi incelemelerinde hem ön boynuz hem de kas tutulumunun gösterilmesi ile hastamız amyoplazi konjenita olarak değerlendirilmiş, genetik, ortopedi, nöroloji ve fizik tedavi bölümlerince multidisipliner bir tedavi yaklaşımı gerektiğinden, ilgili merkezlere gönderilmiştir.

**Yazışma Adresi :** Dr.Kürşad KUTLUK  
Hacettepe Üniversitesi Tıp Fakültesi  
Çubuk Eğitim ve Araştırma Hastanesi  
Nöroloji Anabilim Dalı  
Çubuk  
06760 ANKARA - TÜRKİYE  
Tel : 4 - 4518 3115

#### KAYNAKLAR

1. Brown LM, Robson MJ, Sharrard WJW : The pathophysiology of arthrogryposis multiplex congenita neurologica. *J Bone and Joint Surg* 62 (3) : 291-296, 1980
2. Fisher RL, Johnstone WT, Fisher WH, Goldkamp OG : Arthrogryposis multiplex congenita : A clinical investigation. *J. Pediatr* 76 : 255-261, 1970
3. Gardner - Medwin D : Neuromuscular disorders in infancy and childhood. *Disorders of voluntary muscle* Ed. John Walton. Churchill Livingstone 5 th ed. Edinburgh. 1988, pp. 695-696
4. Hageman G, Willemsse J : Arthrogryposis multiplex congenita. Review with comment. *Neuropediatrics* 14 : 6-11, 1983
5. Hall JG : An approach to congenital contractures (arthrogryposis). *Pediatr Ann* 10 : 15-26, 1981
6. Hall JG, Reed SD, Driscoll EP : Part I. Amyoplasia. A common, sporadic condition with congenital contractures. *Am J Med Genet* 15 : 571-590, 1983
7. Hall JG, Reed SD, Greene G : The distal arthrogryposis : Delineation of new entities. Review and nosologic discussion. *Am J Med Genet* 11 : 185-239, 1982
8. Sarwark JF, MacEwen GD, Scott CI Jr. : A multidisciplinary approach to amyoplasia congenita (classic arthrogryposis) *Orthop Trans* 10 : 130, 1986
9. Sarwark JF, MacEwen GD, Scott CI Jr. : Amyoplasia (A common form of arthrogryposis). *J Bone Joint Surg* 72 (3) : 465-469, 1990
10. Tsutomi K, Takashi O, Tamiko O, Hiroshi N : Familial arthrogryposis with distal involvement of the limbs. *Clin Orthop* 166 : 182-184, 1982