

NODÜLER PERİORSİT (OLGU SUNUMU)

NODULAR PERIORCHITIS (A CASE REPORT)

Dr.Ömür ATAÖĞLU, Dr.Turgut ALKİBAY*, Dr.Ayla TEZER,
Dr.Fuat DEMİREL*, Dr.İbrahim BOZKIRLI*

Gazi Üniversitesi Tıp Fakültesi Patoloji ve Üroloji* Anabilim Dalları
Gazi Tıp Dergisi 2 : 45-47, 1991

ÖZET : Az rastlanan ve 21 yaşındaki bir hastamızda izlediğimiz ve neoplaziden çok reaktif bir iltihabi olayın sonucu olarak geliştiği düşünülen testisin tunika vaginalisinden kaynaklanan bir nodüler periorşit olgusu klinik ve patolojik bulgularıyla sunulmuş ve literatür kısaca gözden geçirilmiştir.

Anahtar Kelimeler : Testis, Nodüler Periorşit.

SUMMARY : An uncommon case of nodular periorchitis in a 21 years old patient arising from testicular tunica vaginalis and, which is generally believed to be a result of a reactive inflammatory process other than a neoplasm is presented with the clinical and pathological findings encompassing a brief review of the literature.

Key Words : Testis, Nodular Periorchitis.

Testise ait tunikalardan çeşitli benign ve malign tümörler gelişmekte ve bu tümörler zaman zaman testis tümörlerini taklit edebilmektedir (Gilchrist ve Benson, 1979; Hill ve Billey - Kijner, 1989; Walker ve Mills, 1988). Bu tümörlerin sadece % 40 kadarını benign tümörler oluşturmaktadır (Beccia ve ark. 1976). Gerçekte neoplastik olup olmadığı tartışmalı olan ancak sık görülmeyen bir nodüler periorşit olgusunun klinik ve patolojik özellikleri aşağıda sunulmuştur.

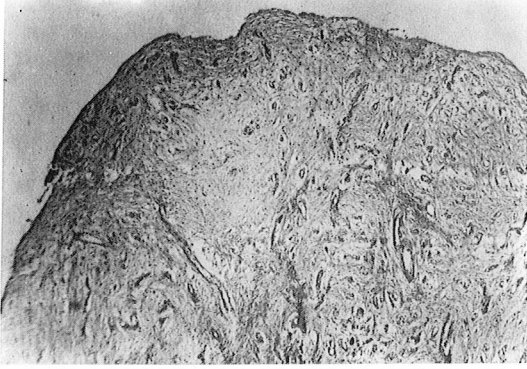
OLGU SUNUMU

Y.T. 21 yaşında erkek hasta; sağ testiste 6 ay içinde oluşan çok sayıda nodüller nedeniyle kliniğimize başvurdu. Hastanın öz ve soy geçmişinde kayda değer özellik saptanmadı. Fizik muayenede bu nodüllerin bir kısmının testisten ayrı ve hareketli; bir kısmının ise testise fikse olduğu görüldü. Tümör belirleyici düzeyleri normal olan olguya ingüinal insizyonla yapılan eksplorasyonda tes-

tiküler tuniklere bağlı çok sayıda nodül izlendi. Bu nodüllerden büyük olanları çıkarılırken küçükleri koterize edildi.

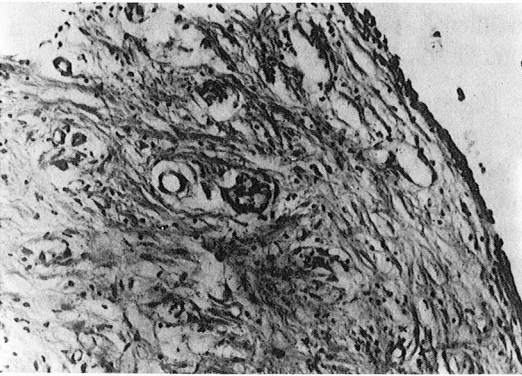
Patolojik inceleme için gönderilen materyal 2.5 x 2.5 cm. boyutlarında membran şeklinde pembe - beyaz renkli olup bu membranöz yapının üzerinde en büyüğü 8 mm. çapında çok sayıda nodülün bulunduğu saptandı. Materyal ayrıca büyüklüğü 5 mm. çaplı nodüller de içeriyordu. Nodüllerin dış yüzlerinin düzgün kesit yüzlerinin beyaz renkli ve homojen görümlü olduğu görüldü. Nodüllerin sertçe kıvam gösterdiği dikkati çekti. Mikroskopik inceleme için dokuz örnek alındı. Parafin bloklardan hazırlanan 5 mikronluk kesitler hematoxile-neosinle boyanarak incelendi.

Kesitlerin mikroskopik incelenmesinde nodüllerin dış yüzünün tek sıralı yassı epitelle örtülü olduğu görüldü (Resim 1). Epitelin altında hyalinize bir fibröz bağ dokusunun yer aldığı ve bu



Resim - 1 : Tek sıralı yassı epitelle örtülü nodüler yapılardan birinin panoramik görünümü Hematoksilen - Eozin x 40

stroma içinde dağınık odaklar halinde özellikle lenfositlerden oluşan mononükleer iltihabi hücre infiltrasyonu ve yer yer kapiller kesitlerinin bulunduğu izlendi (Resim 2). Fibröz stromanın Masson trikrom boyasıyla kollajen için pozitif boyanma gösterdiği belirlendi. Membranöz yapıdan hazırlanan kesitlerde de hemen aynı histopatolojik bulgular saptandı ve olguya "nodüler periorşit" tanısı kondu.



Resim - 2 : Tek sıralı yassı epitel altında izlenen hyalinize fibröz bağ dokusu ve odaklar halinde mononükleer iltihabi hücreler Hematoksilen - Eozin x 200

TARTIŞMA

Nodüler periorşit, intraskrotal fibröz doku proliferasyonları (Walker ve Mills, 1988), fibröz

psödötümör (Mostofi ve Price, 1973), psödofibrom, fibröz mezotelioma (Benisch ve ark., 1981), paratestiküler psödötümör (Shindelman ve Marchevsky, 1983) gibi çeşitli adlar altında bildirilmektedir. Hastalar genellikle 20 yaş üzeri yetişkinler olup vakamızda olduğu gibi genellikle skrotal kitle nedeniyle hekime başvurmaktadır (Beccia ve ark. 1976; Honore, 1976; Walker ve Mills, 1988). Olguların 2/3 ü testise ait tunikalardan, geriye kalanlarıysa spermatik korddan ve nadiren epididimden kaynaklanmaktadır (Sarlis ve Yakoymakis, 1980). Olgumuzda görülmemekle beraber olguların % 30 kadarında travma yada kronik iltihap öyküsü ve yarısında hidrosel bulunmaktadır (Mikey ve Damjanov, 1982; Mostofi ve Price, 1973). Herniorafiden sonra gelişen bir olgu da bildirilmiştir (Shindelman ve Marchevsky, 1983).

Nodüler periorşitler makroskopik olarak vakamızda izlendiği gibi tunika vaginalislerde fibröz bir kalınlaşma ve bu bağ dokusundan kaynaklanan çapları 2 cm. ye kadar varan çok sayıda nodül oluşumuyla karakterlidir (Mostofi ve Price, 1973). Ancak 15 cm. çapa sahip tek bir nodül (Danndra ve Ojha, 1966) ya da nodül olmaksızın tunika vaginalisde diffüz kalınlaşma şeklinde de izlenebilmektedir (Hill ve Billey - Kijner, 1989; Honore, 1976). Nodüller fibröz, bağ dokusundan oluştuğundan makroskopik olarak beyaz renkli ve sertçe kıvamlıdır (Hill ve Billey - Kijner, 1989; Walker ve Mills; 1988). Bu nodüller bazen bu fibröz dokudan ayrılmakta ve olgumuzda olduğu gibi peritestiküler boşlukta serbest cisimler olarak palpe edilebilmektedir (Mikey ve Damjanov, 1982).

Mikroskopik olarak bulgularımız olan tunikalara ait tek katlı yassı epitel (mezotel) altında fibrozis ve değişen miktarda lenfosit ve plazma hücrelerinden zengin mononükleer iltihabi hücre infiltrasyonu lezyonun ana bulgularını oluşturmaktadır (Hill ve Billey - Kijner, 1989; Walker ve Mills; 1988; Gilchrist and Benson, 1979; Mostofi ve Price, 1973; Honore, 1976; Mikey ve Damjanov, 1982). Olgumuzda izlenmemekle beraber bazen distrofik kalsifikasyonlar da görülebilmektedir (Walker ve Mills; 1988). Bu histolojik bulgulara dayanarak pekçok araştırıcı patogenezi belli olmayan bu lezyonu neoplaziden çok aşırı gelişmiş bir reaktif iltihabi olay olarak değerlendirmektedir (Gilchrist and Benson, 1979; Hill ve Billey - Kijner, 1989; Honore, 1976; Mikey ve Damjanov, 1982; Mostofi ve Price, 1973; Walker ve Mills, 1988). Olguların önemli bir kısmında geçirilmiş travma yada

iltihabi bir olay hikayesi de bu görüşe destek kazandırmaktadır. Ancak literatürde bulabildiğimiz kadarıyla biri elektron mikroskopi, diğeri immünpereksidaz bulgularıyla desteklenen iki olgunun mezotelial kökenli olduğu öne sürülmektedir (Benisch ve ark. 1981; Takebayashi ve ark. 1989). Olgulardan birinde (Benisch ve ark. 1981) lezyonun morfolojisinde genelde izlenmeyen büyük, yer yer mültinükleer dev hücrelerin bulunuşu, sellülaritenin ve sık olmamakla beraber mitozların yer alışı tarif edilen bu olgunun bizim olgumuz ve literatürdeki olgulardan farklı olabileceğini akla getirmektedir. Diğer olguda da mültinükleer dev hücreler ve mitozlar görülmekle beraber bol stoplazmalı ve büyük hücrelerin yer aldığı izlenmiştir. Bir olasılık da bu olgularda mültipotansiyel subserozal hücrelerin genellikle fibroblast, daha az olarak da mezotelial yönde diferansiye olabilmesidir (Bolen ve ark. 1986). Bu görüş lezyonun histogenezindeki görüş farklılıklarını açıklar niteliktedir.

Histogenezi ne olursa olsun invazif özelliği bulunmayan bu lezyonlarda olgumuzda da olduğu gibi lokal eksizyon tedavi edici niteliktedir (Gilchrist ve Benson, 1979). Ancak çok büyük olan olgular normal yapılarla basıya bağlı atrofi gibi değişikliklere neden olabilmektedir (Dandra ve Ojha, 1966).

KAYNAKLAR

1. Beccia J, Krane RJ, Olsson CA : Clinical management of nontesticular intrascrotal tumors : J Urol 116 : 476-477, 1976
2. Benisch B, Peison B, Sobel HJ, Marquet E: Fibrous mesoteliomas (pseudofibroma) of scrotal sac : A light and ultrastructural study Cancer 47 : 731-735, 1981
3. Bolen JW, Hammar SP, McNutt MA : Reactive and neoplastic serosal tissue. A light microscopic, ultrastructural and immunohistochemical study Am J Surg Pathol 10 : 34, 1986
4. Dandra SJ, Ojha DG : Giant fibroma of epididymis J Urol 96 : 941-942, 1966
5. Gilchrist KW, Benson RJ Jr : Multifocal fibrous pseudotumor of testicular tunics. Possible clinical dilemma Urology 14 : 285-287, 1979
6. Hill SH, Billey - Kijner C : Paratesticular structures : Tumors in Urology Hill SH (ed) Churchill - Livingstone Edinburgh 1989, pp. 1137
7. Honore LH : Nonspecific paratesticular fibrosis manifested as testicular enlargement Arch Surg 113 : 814-816, 1976
8. Mikey G, Damjanov I : Inflammation of the testis, epididymis and paratesticular membranes Pathol Ann 17 (Part 1) : 101, 1982
9. Mostofi FK, Price EB : Tumors of the male genital system Washington DC. Armed Forces Institute of Pathology 171-174, 1973
10. Sarlis T, Yakoymakis S, Rebelakos AG : Fibrous pseudotumor of the scrotum J Urol 124 : 742-744, 1980
11. Shindelman L, Marchevsky AM : Paratesticular pseudotumor following hemiorrhaphy Urology 21 : 72-73, 1983
12. Takebayashi K, Fujioka Y, Nagashima K, Nagakawa T, Kutubo M : Immunohistological studies of fibrous pseudotumor of testicular tunica vaginalis Acta Pathol Jpn 39 : 810-814, 1989
13. Walker AN, Mills SE : Surgical pathology of the tunica vaginalis testis and embryologically related mesothelium Pathology Ann 23 (Part 2) : 137, 1988

Yazışma Adresi : Dr.Ömür ATAÖĞLU
Gazi Üniversitesi Tıp Fakültesi
Patoloji Anabilim Dalı
06510 Beşevler
ANKARA-TÜRKİYE
Tel : 4- 212 65 65 / 484