

# OBSTRÜKTİF SARILIĞIN BİLİER ENDOPROTEZLE PALYATİF TEDAVİSİ : HİLER TÜRÖRLÜ BİR OLGUNUN ENDOSKOPIK VE PERKÜTAN-ENDOSKOPIK YAKLAŞIMLA PALYATİF TEDAVİSİ

PALLIATION OF OBSTRUCTIVE JAUNDICE WITH A BILIARY ENDOPROSTHESIS : PALLIATIVE THERAPY OF A CASE WITH HILAR TUMOUR BY ENDOSCOPIC AND PERCUTANEOUS-ENDOSCOPIC APPROACH.

Dr. Ahmet GÖRGÜL

Yüsek İhtisas Hastanesi Gastroenteroloji Kliniği  
Gazi Tıp Dergisi 1 : 48 - 50, 1990

**ÖZET :** *Transtümöral T-tüp yerleştirilmiş hiler tümörlü bir olgu, sarılığının tekrarlaması üzerine endoskopik ve perkütan-endoskopik yaklaşımla palyatif olarak tedavi edildi. Sol hepatik safra yoluna endoskopik, sağ hepatik safra yoluna ise perkütan-endoskopik kombine yaklaşımla birer adet 10 F(french) endoprotez yerleştirildi. Komplikasyon gözlenmedi.*

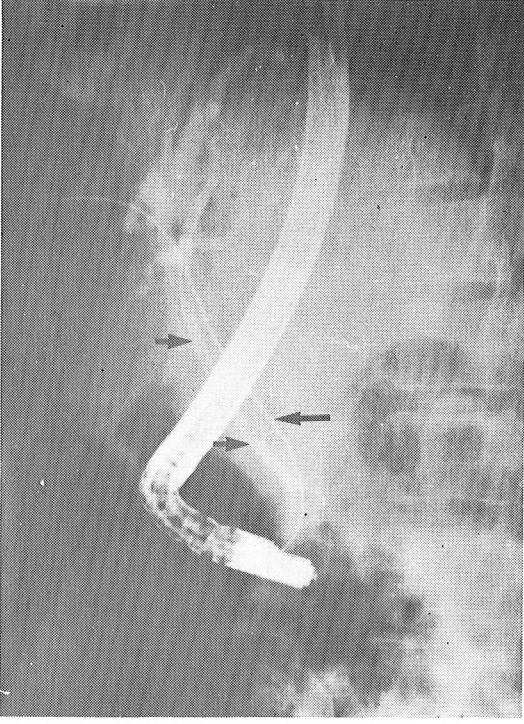
**Anahtar Kelimeler :** *Malign Bilier Obstrüksiyon, Perkütan-endoskopik Kombine Yaklaşım, Bilier Endoprotez.*

**SUMMARY:** *A case with hilar tumour that was previously inserted a trans tumoral T tube had to be managed palliatively for the reoccurrence of jaundice using endoscopic and percutaneous-endoscopic approach. A 10F endoprsthesis was inserted in the left hepatic biliary tract by endoscopic approach while another 10F endoprosthesis was inserted in the right hepatic biliary tract by combined percutaneous-endoscopic approach. No complication was observed.*

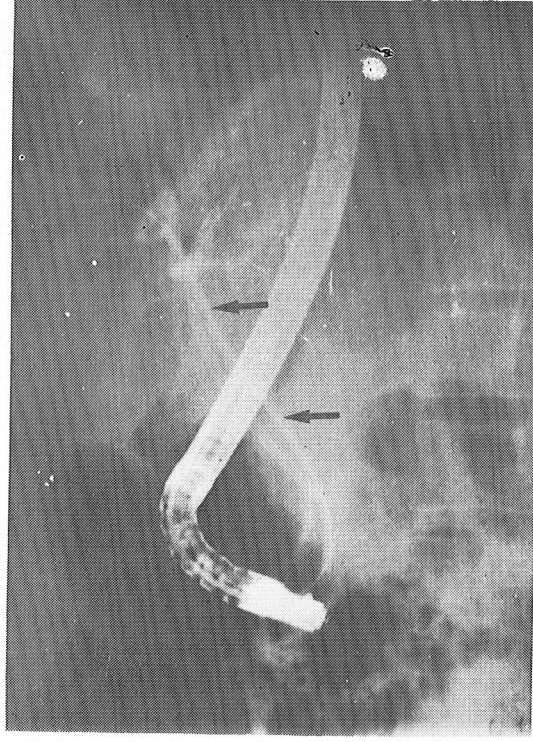
**Key Words:** *Malignant Biliary Obstruction, Combined Percutaneous-endoscopic Approach, Biliary Endoprosthesis.*

Safra yollarında malign nedenlere bağlı tıkanmaların palyatif tedavisinde endoskopik olarak endoprotez yerleştirilmesi günümüzde kabul gören bir tedavi yöntemidir (Speer ve ark. 1987). Ancak endoskopik bilier direnaja bazı teknik nedenlerle her zaman başarılı olamamaktadır. Bu gibi hallerde çoğu zaman perkütan transhepatik eksternal direnaja gerçekleştirilir, bu yöntemin bilinen bazı komplikasyonları nedeniyle (Carrasco ve ark. 1984; Ferruchi ve ark. 1980; Speer ve ark. 1987), olgumuzda sağ ana safra kanalına perkütan transhepatik eksternal yolla yerleştirilen eksternal direni aşağıda açıklayacağımız yöntemle aynı seansda endoskopik bilier direnaja çevirdik. Sol ana safra kanalına ise endoskopik yolla (10 F) endoprotez yerleştirdik. (Resim 1). Sağ ana safra kanalına endoprotezi teknik zorluklar nedeniyle

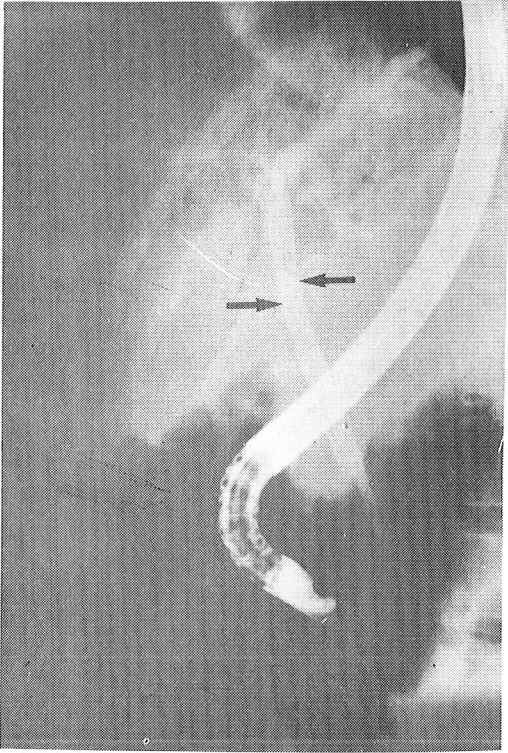
endoskopik olarak yerleştiremedik. Aynı seansda perkütan transhepatik eksternal direnaja uyguladık. Eksternal direnaja kateterinden 4 m. uzunluğundaki bir rehber telin atravmatik ucu duodenuma kadar ilerletildi. Rehber tel, duodenoskopun (Olympus TJF-10, biopsi kanalı 4.2 mm) biopsi kanalından geçirilen snare ile yakalanıp biopsi kanalı aracılığıyla ağızdan dışarı alındı (Resim 1). Rehber telin üzerinden guiding kateter biopsi kanalı içinden ilerletildi, ciltten dışarıya alındı. Bu arada eksternal direnaja kateteride çıkarıldı. Guiding kateter üzerinden bir itici yardımıyla endoprotez (10F) itilerek endoskopik ve skopik gözlem altında darlığı geçecek şekilde sağ ana safra kanalına yerleştirildi (Resim 2). Endoprotezin pozisyonu skopik ve endoskopik olarak uygun bulununca kılavuz tel, guiding kateter ve itici oral yolla geri alındı.



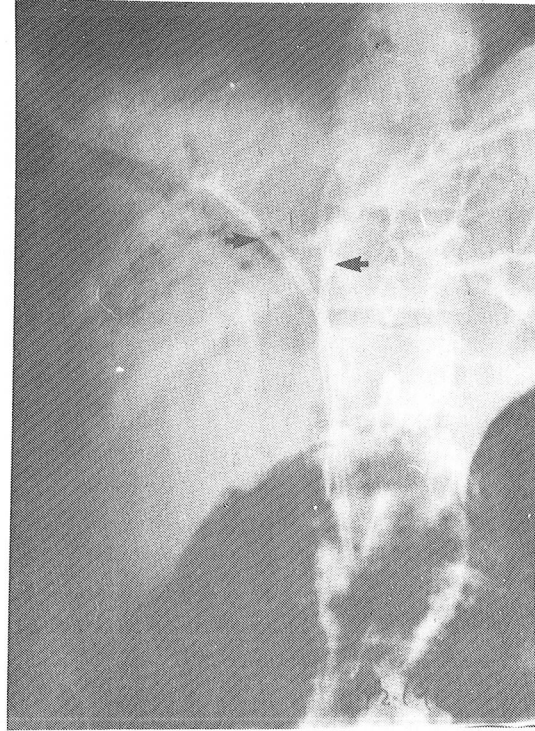
Resim - 1 : Sol ana safra kanalına yerleştirilmiş endoprotez (iki ok), Sağ ana safra kanalından duadenuma ilerletilen rehber tel (tek ok)



Resim - 2 : Perkütan - Endoskopik kombine yöntemle sağ ana safra kanalına yerleştirilen endoprotez



Resim - 3 : Sağ ve sol ana safra yollarına yerleştirilmiş endoprotezler



Resim - 4 : Sağ ve sol ana safra yollarına yerleştirilmiş endoprotezler

## OLGU SUNUMU

29 yaşında bayan hasta, porta hepatitis tümörüne bağlı tıkanma sarılığının endoskopik yolla palyatif tedavisi için kliniğimize gönderildi. Olguya bir ay önce laparotomi uygulanmış. Transtümöral T-tüp yerleştirilmiş, alınan biopsi safra yollarından orijin alan Adeno ca. olarak bildirilmişti. T-tüpü tıkanmış olan olgunun saptanan patolojik biyokimyasal test sonuçları : Total bilirubin, 18.2mg/dl (Normal :0.3-1.3), SGOT(AST), 48U/lt (Normal: 2-42), SGPT (ALT), 98 U /lt (Normal :2-45) ve Alkaline fosfataz, 420 U/lt (Normal :25-90) idi . T-tüp çıkarıldıktan sonra sol hepatic safra kanalına küçük bir papillotomiye takiben endoprotez yerleştirildi. Takiben sağ hepatic safra kanalına perkütan-endoskopik kombine yaklaşımla endoprotez konuldu. Olgunun 20 gün sonraki biyokimyasal test sonuçları : Total Bilirubin, 9.2mg/dl, Alkaline fosfataz, 170 U/lt idi. Genel durumu iyi olan olgunun takibi halen devam etmektedir.

## TARTIŞMA

Günümüzde, proksimal yerleşimli tümörlere bağlı tıkanma iktetlerinin palyatif tedavisinde uygulanan bilier direnaja yöntemleri, cerrahi direnaja yöntemlerine tercih edilmektedir (Traynor ve ark. 1987; Wallock ve Deviri, 1987). Bu olgularda endoskopik bilier direnaja, perkütan direnaja yöntemlerine de mortalite ve morbidite azlığı nedeniyle tercih edilmektedir (Speer ve ark. 1987).

Endoskopik bilier direnajan paravaterian divertiküller, duodenal stenoz, geçirilmiş operasyonlar (Billroth II) gibi nedenlerle başarılı olmadığı olgularda perkütan direnaja yöntemleri tercih edilir. Ancak, bu yöntemlerin uzun sürede ortaya çıkan komplikasyonları vardır: Deri ve karaciğer traktusunun enfeksiyonu, kateterin yer değiştirmesi, safra sızması, sekonder kolenjitisi gibi (Carrasco ve ark. 1984; Ferruchi ve ark. 1980; Speer ve ark. 1987). Bu olgularda perkütan direnaja, endoskopik direnaja dönüştürmek uzun süreli eksternal direnajan komplikasyonlarını önler (Brambs ve ark. 1986; Foutch ve ark. 1987; Hall ve ark. 1989). Bizde olgumuzda sağ ana safra kanalına bu yöntemle endoprotez yerleştirdik ve herhangi bir komplikasyon gözlemedik. Olgumuz iki ay aşkın bir süredir takibimizdedir ve yaşamını kaliteli bir şekilde sürdürmektedir.

Yazışma Adresi : Dr.Ahmet GÖRGÜL  
Yüsek İhtisas Hastanesi  
Gastroenteroloji Kliniği  
06100 Sıhhiye ANKARA  
Tel: 139 57 85

## KAYNAKLAR

1. Brambs IJ, Billman P, Pausch J, Hostege A, Salm R : Non-Surgical Biliary Drainage: endoscopic Conversion of Percutaneous Transhepatic into Endoprosthetic Drainage. Endoscopy 18: 52-54, 1986
2. Carrasco, VH, Zornoza J, Bechtel WJ : Malignant biliary obstruction: Complications of percutaneous biliary drainage. Radiology 152: 343-346, 1984
3. Ferrucci JT, Mueller PR, Harbin WP: Percutaneous transhepatic biliary drainage. Radiology 135: 1-13, 1980
4. Foutch PG, Chinichian A, Talbert G, Sanowski RA: Endoscopic conversion of an external biliary drain to an internal common bile duct stent. Gastrointest Endosc 33: 379-81, 1987
5. Hall RI, Denyer ME, Chapman AH : Palliation of obstructive jaundice with a biliary endoprosthesis. Comparison of insertion by the percutaneous-transhepatic and the Combined Percutaneous-Endoscopic routes. Clin Radiology 40: 186-189, 1989
6. Speer AG, Cotton PB, Russel RCG, Mason RR, Hatfield ARW, Leung JWC : Randomised trial of endoscopic versus percutaneous stent insertion in malignant obstructive jaundice. Lancet: 57-62, 1987
7. Traynor O, Castaing D, Bismuth H: Left intrahepatic cholangia-enteric anastomosis (round ligament approach) an effective palliative treatment for hilar cancer. British Journal of Surgery 74: 952-954, 1987
8. Wollock Y, Deviri EA : Simple method for palliative diversion of the bile in patients with obstructive jaundice due to perihilar tumours. Surgery Gynecology and Obstetrics 164: 466-467, 1987