

# JÜVENİL LARİNGİAL PAPİLLOMATOSİS

## JUVENILE LARYNGEAL PAPILLOMATOSIS

Dr.Sadık DEMİRİSOY, Dr.Nebil GÖKSU\*, Dr.Leyla MEMİŞ\*\*, Dr.Pelin ADIYAMAN,  
Dr.Turgay SÜZEN\*

Gazi Üniversitesi Tıp Fakültesi Çocuk Sağlığı ve Hastalıkları, Kulak Burun Boğaz\*  
Patoloji\*\* Anabilim Dalı  
Gazi Tıp Dergisi 1 :51 - 53, 1990

**ÖZET :** *Jüvenil laringial papillomatosis çocuklarda havayolunu tıkayarak sık sık ve acil cerrahi müdahaleyi gerektiren larinksin nadir bir benign tümörüdür.*

*Bu yazıda jüvenil laringial papillomatosisli bir olgu sunularak, konu ile ilgili bilgiler gözden geçirildi.*

**Anahtar Kelimeler:** *Jüvenil Laringial Papillomatosis*

**SUMMARY:** *Juvenile laryngeal papillomatosis is a rare benign tumor of larynx that causes airway obstruction often necessitating urgent operative intervention in children.*

*In this article, a case with juvenile laryngeal papillomatosis is presented and relevant literatures were also reviewed.*

**Keys Words:** *Juvenile Laryngeal Papillomatosis*

Jüvenil laringial papillomatosis (JLP) oldukça nadir görülen, çocuklarda havayolunu tıkayarak sık sık ve acil cerrahi müdahaleleri gerektiren larinksin nadir bir tümörüdür (Cook, 1973).

Bu yazıda JLP'lu bir hasta sunarak, nadir görülen bu hastalıkla ilgili bilgileri gözden geçirmeyi amaçladık.

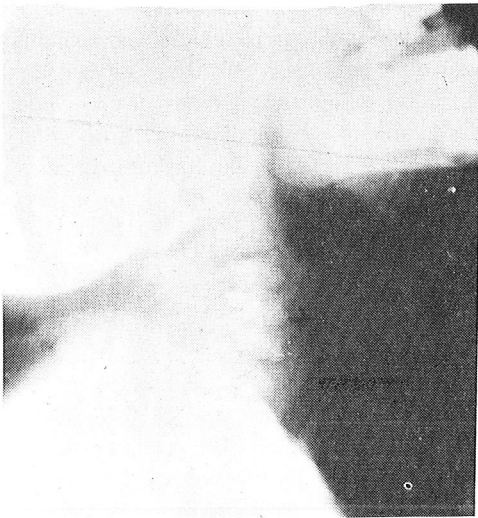
### OLGU SUNUMU

Nefes darlığı, ses kısıklığı şikayetleri ile hastanemize gelen 4 yaşındaki kız hastanın

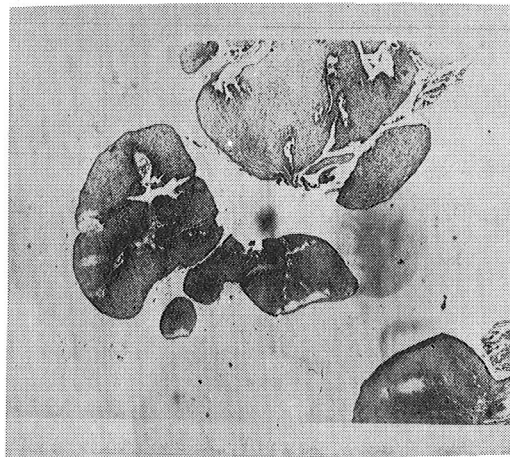
hikayesinden 2,5 yaşında ses kısıklığının ve son 2-3 aydır nefes darlığının başladığı öğrenildi.

Laboratuvar incelemelerinde; Hb: 12,4 gr/dl, Htc: % 37,2, beyaz küre: 14100/mm<sup>3</sup>, trombositleri: 359000/mm<sup>3</sup> idi.

Radyolojik incelemelerinde; akciğer grafisinde havalanma fazlalığı olan hastanın, boyun yan grafisinde larinkste havayolunu hemen hemen kapatmış, önden larinse yapışık kitle gözleniyordu (Resim 1).



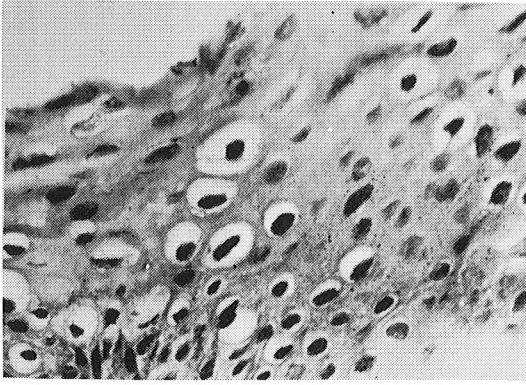
Resim - 1 : Boyun yan grafisinde larinkste havayolunu tamamen kapatmış, önden larinse yapışık kitlenin görünüşü



Resim - 2- : Dar fibröz stromayı çevreleyen yassı epitel tabakaları ve çok sayıda papiller yapı oluşumu. HE X 280

Hastanın ciddi solunum sıkıntısı olması nedeni ile genel anestezi altında trakeotomi açıldı ve buradan yapılan entubasyonu takiben hastaya bronkoskopi yapıldı. Vokal kordlar ve subglottik mesafe gözlemlendi. Ön kommissura ve sol tarafta ağırlıklı olmak üzere üzüm salkımı görünümlü tümöral kitle ile karşılaşıldı. Daha sonra direkt laringoskopiye geçildi. Glottik, supraglottik mesafe ve rimayı kaplayan karnıbahar görünümlü kitle gözlemlendi. Subglottik bölgedeki kitleden biopsi alındı.

Hastadan alınan doku parçası makroskopik olarak 1x1x1 cm boyutlarında, beyaz renkte ve papiller görünümde idi. Mikroskopik olarak doku kesitlerinde papillomatosis ve akantosis gösteren iyi diferansiye skuamöz epitel altında fibrovasküler stromada hafif mononükleer iltihabi hücre infiltrasyonu gözlemlendi. Özellikle yüzeyde olmak üzere epitelde değişik derecelerde koilositozis ve nükleer atipi vardı. Bu bulguların ışığı altında hastaya juvenil laringial papillomatosis tanısı konuldu (Resim 2, 3).



Resim - 3 : Papiller yapıyı çevreleyen epitelde gözlenen koilositotik değişiklikler. H.E X 500

### TARTIŞMA

Bütün çocukluk yaşlarında görülen JLP'nin etiolojisinde virüslerin rol oynayabileceği ileri sürülmüştür (Holinger, 1968). Elektron mikroskopla yapılan araştırmalarda bazı araştırmacılar laringial papillomanın içinde virüs benzeri partiküllere rastlarken, diğerleri bunu kanıtlayamamışlardır (Boyle, 1971; Shope, 1962). Daha sonra gebeliği sırasında kondilomata

akumınatası olan annelerin çocuklarında oldukça sık laringial papilloma geliştiği bildirilmiştir (Cook, 1973; Mounts, 1984). Hastamızın annesinde yapılan jinekolojik muayene ve alınan vaginal smearde böyle bir patolojiye rastlamadık. JLP'un etiolojisinde kızlarda daha sık rastlanması nedeni ile endokrinolojik nedenler ve düşük sosyoekonomik durum da suçlanmıştır (Wolfowitz, 1972).

Klinik başlangıç genellikle hastamızda olduğu gibi artan ve düzelmeyen ses kısıklığı ile başlar. Nadiren tümör hastayı aniden solunum sıkıntısına sokacak kadar hızla büyür (Cook, 1973). Hastamızda da 1,5 yıl önce başlayan ses kısıklığını takiben, son 2-3 ayda hızla solunum sıkıntısı gelişmiştir.

JLP'nin tedavisinde cerrahi eksizyon, laser, kriyoterapi, ultrasound, mikrokoterizasyon gibi cerrahi yöntemler denenmiştir. Ancak bu yöntemlerden hiçbiri tam sonuç vermemiş ve rekurrenslere rastlanmıştır (Cook, 1973; Strong, 1976; Singleton, 1972).

JLP ilaçlarla tedavi edilmeye çalışılmıştır. Gebelik ve puberte sırasında değişiklikler göz önünde bulundurularak sistemik ve lezyon içine östrojenler uygulanmış, ancak olumlu sonuç alınamamıştır (Szpunar, 1977). Ayrıca idoksiuridin uygulaması da sonuç vermemiştir (Cook, 1973). Son olarak Amerika Birleşik Devletlerinde geniş bir hasta popülasyonu üzerinde yapılan çalışmada interferonun JLP'un tedavisinde oldukça etkili olduğu bulunmuştur (Haglund, 1981; Levental, 1988).

Yukarıdaki bilgilerin ışığı altında acil solunum sıkıntısı olan hastalarda cerrahi eksizyon; daha sonra da laser ve interferon tedavisi en etkili tedavi yöntemleri olarak görülmektedir. Bu nedenlerle biz de solunum sıkıntısı olan hastamızda cerrahi eksizyondan sonra laser ve interferon tedavisi uygulamayı planladık.

#### Yazışma Adresi :

Dr.Sadık DEMİRSOY  
Gazi Üniversitesi Tıp Fakültesi  
Çocuk Sağlığı ve Hastalıkları  
Anabilim Dalı  
06510 Beşevler - ANKARA  
Tel: 212 48 31

## KAYNAKLAR

1. Boyle WF, McCoy EG, Fougherty WA : Electron microscopic identification of virus-like particles in laryngeal papilloma. *Ann Otol Rhinol Laryngol* 80,693-696, 1971
2. Cook TA, Brunschwig JP, Butel JS : Laryngeal papilloma: Etiologic and therapeutic considerations. *Ann Otol Rhinol Laryngol* 82:649-654, 1973
3. Haglund S, Lundquist P, Cantell K : Interferon therapy in juvenile laryngeal papillomatosis. *Arch Otolaryngol* 107: 327-331, 1981
4. Holinger PH : Studies of etiology of laryngeal papilloma and autogenous laryngeal papilloma vaccine 65: 63-67, 1968
5. Levental B, Gardiner L, McCabe BF : Interferon alfa-N1 (Wellferon) in juvenile onset recurrent respiratory papillomatosis : Results of a randomized study in twelve collaborative institutions. *Laryngoscope* 98:334 - 339, 1988
6. Mounts P, Shah KV : Respiratory papillomatosis : Etiological relation to genital tract papillomaviruses. *Prog Med Virol* 29: 90-97, 1984
7. Shope RE : Are animal tumor viruses always virus-like ? *J Gen Physiol* 45: 146-148, 1962
8. Singleton GT, Adkins WY : Cryosurgical treatment of juvenile papillomatosis : An eight year experience. *Ann Otol Rhinol Laryngol* 81 : 784-791, 1972
9. Strong MS : Recurrent respiratory papillomatosis. Management with the CO2 laser. *Ann Otol Rhinol Laryngol* 85: 508-512, 1976
10. Szpunar J : Laryngeal papillomatosis. *Acta Otolaryngol* 63 : 64-67, 1977
11. Wolfowitz BL : Laryngeal papillomatosis. *S Afr Med J* 46: 1467-1468, 1972